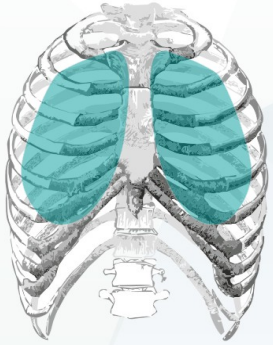

INTÓRAX

Instituto de Enfermedades del Tórax del Nororiente Colombiano

INTÓRAX

Instituto de Enfermedades del Tórax del Nororiente Colombiano

XVII Congreso Colombiano de Neumología y Cirugía de Tórax

INTÓRAX
Instituto de Enfermedades del Tórax del Nororiente Colombiano

¿NUEVAS TECNICAS EN MANEJO QUIRURGICO DEL EMPIEMA?

MARCEL LEONARDO QUINTERO C. MD
CIRUJANO TORÁCICO
SAN JOSÉ DE CÚCUTA

INTRODUCCIÓN

- VIEJA COMO EL TIEMPO
- DESARROLLO HISTÓRICO MULTINSTITUCIONAL A TÉCNICAS QUIRÚRGICAS IGUALES
- MEDIADOS DEL SIGLO PASADO A LA ACTUALIDAD: TECNOLOGÍA, IMAGENOLOGÍA Y TRATAMIENTO MÉDICO

DIAGNÓSTICO Y TRATAMIENTO ACTUAL

INTRODUCCIÓN

- EXPERIENCIA INTERNACIONAL Y LOCAL
- CONDUCTAS DIFERENTES: CRITERIO, PACIENTE, ENTORNO SOCIOCULTURAL Y ECONÓMICOS(PRIVADO VRS PUBLICO)
- SUPURACIONES PLEUROPULMONARES(SSP)
- NEUMONÍA, ABSCESO PULMONAR, EMPIEMA, NECROSIS-GANGRENA PULMONAR

INTRODUCCION

- NEUMONÍA – NEUMONÍA NECROTIZANTE(NN)
- ABSCESO PULMONAR(AP)
- EMPIEMA PLEURAL(EP)
- BRONQUIECTASIAS(BQ)
- ORIGEN POSTQUIRÚRGICO Y POSTRAUMÁTICO
- SUPURACIONES CRÓNICAS
- TBC Y MICOSIS
- PACIENTES VIH-SIDA

Mario J. Branda MD. RELATO OFICIAL DE LA SOCIEDAD ARGENTINA DE CIRUGIA TORACICA AÑO 2014

DEFINICIÓN

- PUS EN EL ESPACIO PLEURAL O DEMOSTRACION MICROBIOLOGICA(GRAM/ DIRECTA O CULTIVO/INDIRECTA(?))
- POSITIVO: PH MENOR 7,2; GLUCOSA PLEURAL MENOR 40 MG/DL; LDH MAYOR 1000 UI/L; LEUCOCITOS MAYOR 15.000/MM3(FASE II)
- CONTEXTO CLINICO E IMAGENOLOGICO
- INFLAMACION: DINAMICO Y COMPLEJO

Guijarro Ricardo MD, Deu María MD, Álvarez Antonio MD. Patología de la Pleura. Sociedad Española de Cirugía Torácica. 2014

GENERALIDADES

- DEFINICIÓN: LIBRE O CAPSULADO (DPP GRUPO 6-7)
- ORIGEN: PULMONAR, PARED TORÁCICA, MEDIASTINO Y DIAFRAGMA
- CIRUGÍA Y TRAUMA
- DISBALANCE: DEFENSA Y AGRESIÓN

Lucía Ferreiro, María Esther San José y Luis Valdés. Manejo del derrame pleural paraneumónico en adultos. Arch Bronconeumol. 2015;51(12):637–646

EPIDEMIOLOGÍA

- AUMENTO EN LAS 2 ÚLTIMAS DÉCADAS
- NIÑOS, ANCIANOS Y PACIENTES CRÓNICOS
- MORTALIDAD: 20% HOSPITALIZADOS , 40% UCI
- DIABETES, INMUNOSUPRESIÓN, CORTICOIDES, RGE, ALCOHOLISMO, NEUROLÓGICO Y DROGADICCIÓN EV.(75%)
- ANAEROBIOS: HIGIENE ORAL, BRONCOASPIRACIÓN

Guijarro Ricardo MD, Deu María MD, Álvarez Antonio MD. Patología de la Pleura. Sociedad Española de Cirugía Torácica. 2014

EPIDEMIOLOGÍA

- 6 AL 10 % DE HOSPITALIZACIONES POR NEUMONÍA PRESENTAN EMPIEMA
- 25% DE ORIGEN NO PARANEUMÓNICO
- PRESENCIA DE RIESGO DE DUPLICACIÓN EN LA HOSPITALIZACIÓN

Lucía Ferreiro, María Esther San José y Luis Valdés. Manejo del derrame pleural paraneumónico en adultos. Arch Bronconeumol. 2015;51(12):637–646

ETIOLOGÍA

- NEUMONÍA BACTERIANA 40-60%
- 57% NEUMONÍA CON DP, 10% EMPIEMA
- POSTOPERATORIO TORÁCICO 30%
- POSTRAUMÁTICO DE 1,2 AL 4,6%
- NEOPLÁSICO, SUBFRÉNICO, ESOFÁGICO.
- INFECCIÓN PLEURAL PRIMARIA: HEMATÓGENA

Guijarro Ricardo MD, Deu María MD, Álvarez Antonio MD. Patología de la Pleura. Sociedad Española de Cirugía Torácica. 2014

INTÓRAX

Empiema pleural primario (posneumónico/ paraneumónico)

- Infección pleural extrahospitalaria
- Infección pleural nosocomial
- Secundario a afecciones esofágicas, subdiafragmáticas, sobreinfección de derrame pleural maligno

Empiema pleural secundario

- Secundario a traumatismo (contaminación directa, sobreinfección de coágulo retenido)
- Secundario a cirugía de resección pulmonar
  - Sin fístula broncopleural
  - Asociado a fístula broncopleural mínima/ moderada/significativa
- Secundario a otro tipo cirugía (esofágica, mediastínica, intratorácica)

DERRAME PLEURAL PARANEUMÓNICO(DPP)

- NEUMONÍA, ABSCESO PULMONAR, BRONQUIECTASIA SOBREINFECTADA.
- INFECCIÓN PLEURAL SIN COMPROMISO PULMONAR
- TRATAMIENTO MÉDICO-DRENAJE PLEURAL
- COMPLICACIONES: REFRACTARIO, CIRUGÍA MAYOR(33%), FIBROSIS(14%), ESTANCIA PROLONGADA(25%) Y MORTALIDAD(10-20%).

Lucía Ferreiro, María Esther San José y Luis Valdés. Manejo del derrame pleural paraneumónico en adultos. Arch Bronconeumol. 2015;51(12):637–646

FISIOPATOLOGIA

- 3 FASES: 3-6 SEMANAS(INMINIDAD Y VIRULENCIA)
- FASE I EXUDATIVA O AGUDA: INFLAMACION LOCALIZADA Y ACTIVACION SISTEMA INMUNE (EXUDADO ASEPTICO-DPP)
- FASE II FIBRINOPURULENTA O TRANSICION: DAÑO PLEURAL, TURBIO, FIBRINA Y NO FIBRONOLISIS(DPP COMPLICADO)
- FASE III ORGANIZACIONAL, CONSOLIDACION O CRONICA: FORMACION DE GRANULACION Y FIBROSIS SECUNDARIA, PERDIDA DE VOLUMEN, NECESSITATIS?

Tabla 22-2. Fases del empiema pleural

Tipo	Fase	Características	Estado parénquima	Tratamiento
I	**Exudativa (aguda)**	Engrosamiento pleural Depósito de fibrina Líquido: exudado	Buena *compliance* Reexpandible al evacuar derrame	Toracocentesis Tubo drenaje
II	**Fibrinopurulenta**	Gran depósito de fibrina Líquido turbio-purulento Presencia de loculaciones	*Compliance* ½ capacidad Atrapamiento del pulmón por depósitos de fibrina	Tubo drenaje + fibrinolíticos Toracoscopia Toracotomía
III	**Organizativa (crónica)**	Proliferación de fibroblastos Pus Tejido de granulación en el espacio pleural	Sin *compliance* Pulmón completamente atrapado por coraza pleural	Toracotomía (decorticación) Drenaje abierto (Eloesser) Toracostomía abierta

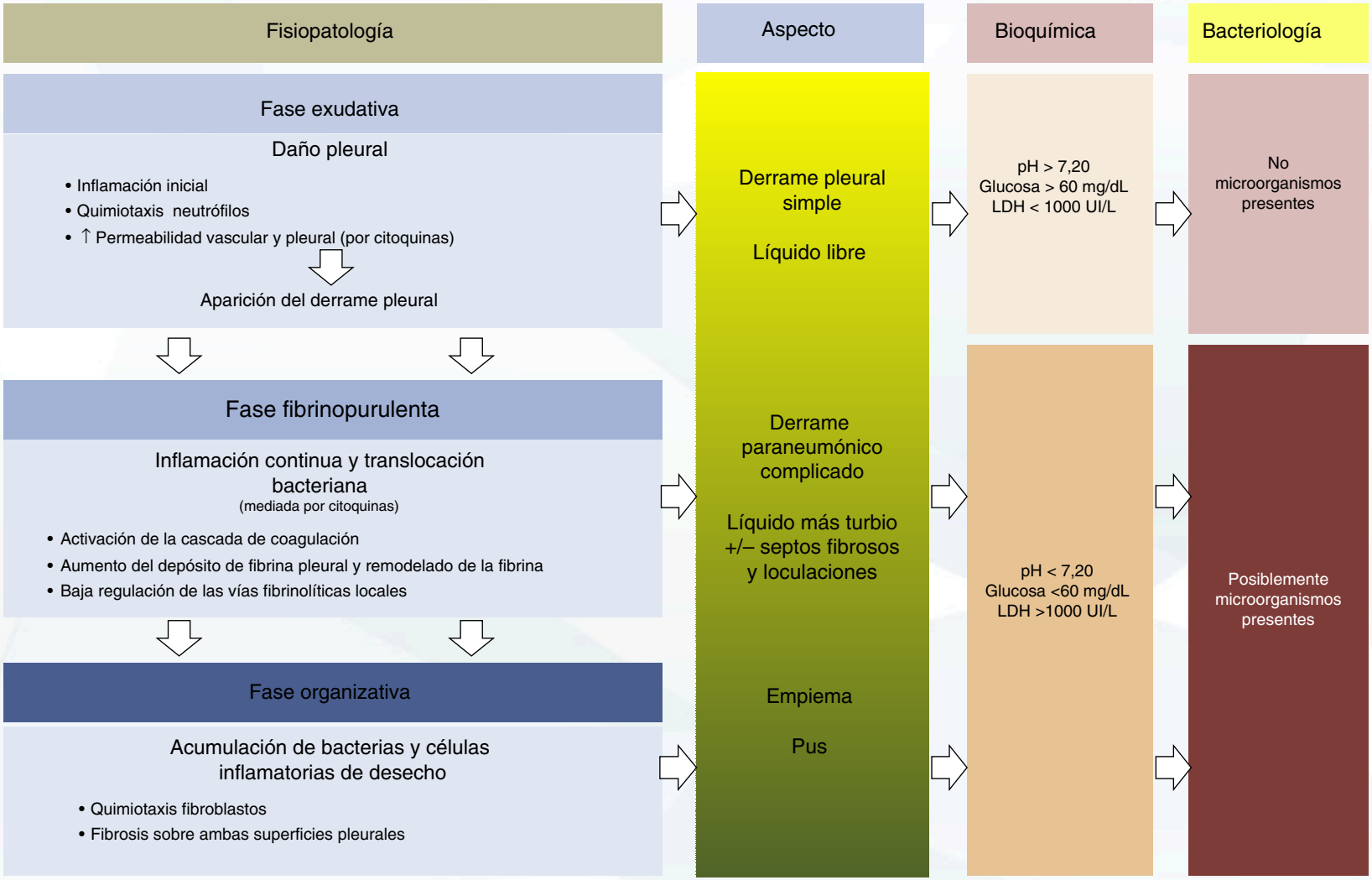

Figura 1. Fisiopatología, aspecto, parámetros bioquímicos y microbiología del derrame pleural paraneumónico. Modificada de Bhatnagar y Maskell[16].

Lucía Ferreiro, María Esther San José y Luis Valdés. Manejo del derrame pleural paraneumónico en adultos. Arch Bronconeumol. 2015;51(12):637–646

OPORTUNIDAD DE DECORTICACION SEGUN PERIODO ANATOMOPATOLOGICO

Difusión	Fibrino purulento	Organización temprana	Organización tardía
Derrame	Derrame fibrina	Derrame cáscara	Derrame Angiogénesis Neomembrana
	Decortificación típica		Decorticación tardía

7 14 21 28

Decorticación precoz

INTÓRAX

Tabla 22-3. Estadificación del empiema pleural según el *American College of Chest Physicians* (ACCP)[15]

Anatomía del espacio pleural			Bacteriología del líquido pleural			Bioquímica del líquido pleural		Categoría	Riesgo de mal resultado	Drenaje
A0	Mínimo derrame, libre (<10 mm en Rx tórax lateral)	*y...*	Bx	Se desconocen resultados de cultivos y del Gram	*y...*	Cx	pH desconocido	1	Muy bajo	No
A1	Derrame pequeño-moderado (>10 mm pero <1/2 hemitórax)	*y...*	B0	Cultivos y Gram NEGATIVOS	*y...*	C0	pH ≥ 7,20	2	Bajo	No
A2	Derrame cuantioso, libre (≥1/2 hemitórax), derrame loculado, o con engrosamiento pleural	*o...*	B1	Cultivos y/o Gram POSITIVOS	*o...*	C1	pH < 7,20	3	Moderado	Sí
A3	EMPIEMA		B2	PUS				4	Alto	Sí

Guijarro Ricardo MD, Deu María MD, Álvarez Antonio MD. Patología de la Pleura. Sociedad Española de Cirugía Torácica. 2014

*L. Ferreiro et al. / Arch Bronconeumol. 2015;**51(12)**:637–646*

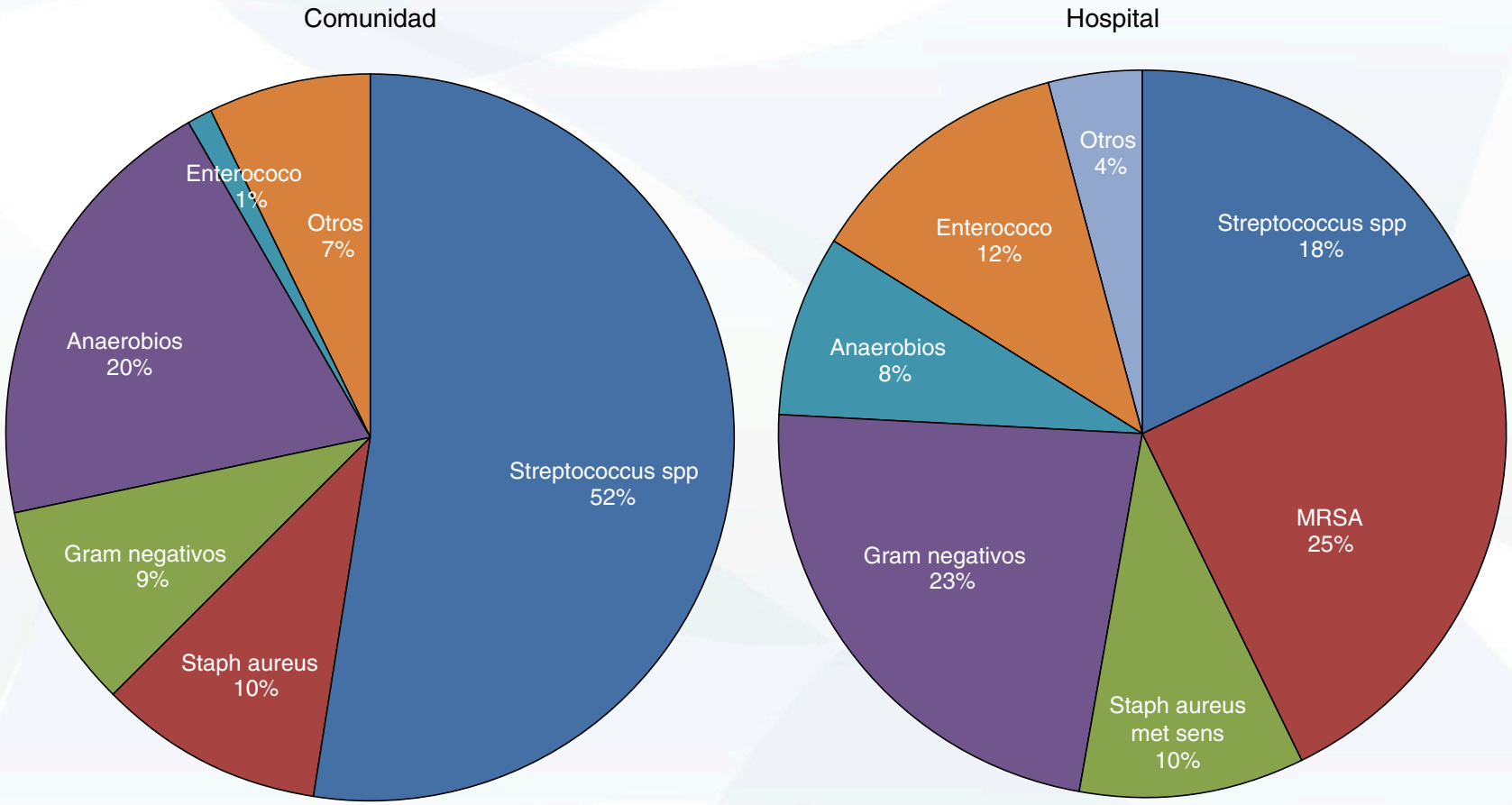

Lucía Ferreiro, María Esther San José y Luis Valdés. Manejo del derrame pleural paraneumónico en adultos. Arch Bronconeumol. 2015;51(12):637–646

Tabla 22-4. Bacteriología del líquido pleural

	Aerobios (73 %)			Anaerobios (22 %)	Otros (5 %)
Infección pleural adquirida en la comunidad (85 %)	Estreptococos (72 %)	Estafilococos (14 %)	Gramnegativos (12 %)	*Fusobacterium, Bacteroides, Peptostreptococcus, Prevotella, Clostridium, Actinomyces, Mycobacterium tuberculosis*	*Bulkhorderia, Eikenella, Haemophilus influenzae*, bacterias orales, *Pasteurella multocida, Klebsiella*
	S. milleri (46 %) *S. pneumoniae* (40 %) *S. pyogenes* (5 %) Otros (9 %)	*S. aureus* (77 %) SARM (20 %) *S. epidermidis* (3 %)	*E. coli*, otros coliformes, *Proteus, Enterobacter, Pseudomonas aeruginosa*		

	Aerobios (88 %)				Anaerobios (8 %)	Otros (4 %)
Infección pleural nosocomial (15 %)	Estreptococos (21 %)	Estafilococos (40 %)	Gramnegativos (26 %)	Enterococos (13 %)	*Fusobacterium, Bacteroides, Peptostreptococcus, Prevotella, Clostridium, Actinomyces, Mycobacterium tuberculosis*	*Bulkhorderia, Eikenella, Haemophilus influenzae*, bacterias orales, *Pasteurella multocida, Klebsiella*
		SARM (20 %) *S. aureus* (29 %)	*E. coli*, otros coliformes, *Proteus, Enterobacter, Pseudomonas aeruginosa*			

Guijarro Ricardo MD, Deu María MD, Álvarez Antonio MD. Patología de la Pleura. Sociedad Española de Cirugía Torácica. 2014

DIAGNÓSTICO DIFERENCIAL

- TROMBOEMBOLISMO CON INFECCIÓN PULMONAR
- PLEURITIS TUBERCULOSA
- PLEURITIS REUMATOIDE
- PLEURITIS LÚPICA
- DERRAME PLEURAL SECUNDARIO A PANCREATITIS
- QUILOTORAX(MACROSCOPIA)
- NEOPLASIA(INVERSO)

Guijarro Ricardo MD, Deu María MD, Álvarez Antonio MD. Patología de la Pleura. Sociedad Española de Cirugía Torácica. 2014

DIAGNÓSTICO

- CLÍNICA: FIEBRE, DOLOR PLEURÍTICO, TOS, DISNEA, PESO Y ANOREXIA (VÓMITO RUPTURA ESOFÁGICA?)
- MALA RESPUESTA AL TRATAMIENTO
- HEMOCULTIVOS 12% POSITIVOS
- CULTIVOS DE LP NEGATIVOS 40%
- CRITERIOS DEFINIDOS, PERO NO PREDICTIVOS.
- RETO: DIAGNÓSTICO TEMPRANO

Guijarro Ricardo MD, Deu María MD, Álvarez Antonio MD. Patología de la Pleura. Sociedad Española de Cirugía Torácica. 2014
Lucía Ferreiro, María Esther San José y Luis Valdés. Manejo del derrame pleural paraneumónico en adultos. Arch Bronconeumol. 2015;51(12):637–646

DIAGNÓSTICO

- ESCALAS Y SCORES DE NEUMONÍA
- IMÁGENES DIAGNÓSTICAS: RX DE TÓRAX, ECO, TAC DE TORAX. RNM?
- MICROBIOLOGÍA: CULTIVOS (58%-74%), ORIGEN,VACUNA HEPTAVALENTE.
- ANÁLISIS DE LÍQUIDO PLEURAL: EMPIEMA VRS DPP COMPLICADO PARA INTERVENIR (FACTORES DISTRACTORES)
- BIOMARCADORES EN LÍQUIDO PLEURAL

Lucía Ferreiro, María Esther San José y Luis Valdés. Manejo del derrame pleural paraneumónico en adultos. Arch Bronconeumol. 2015;51(12):637–646

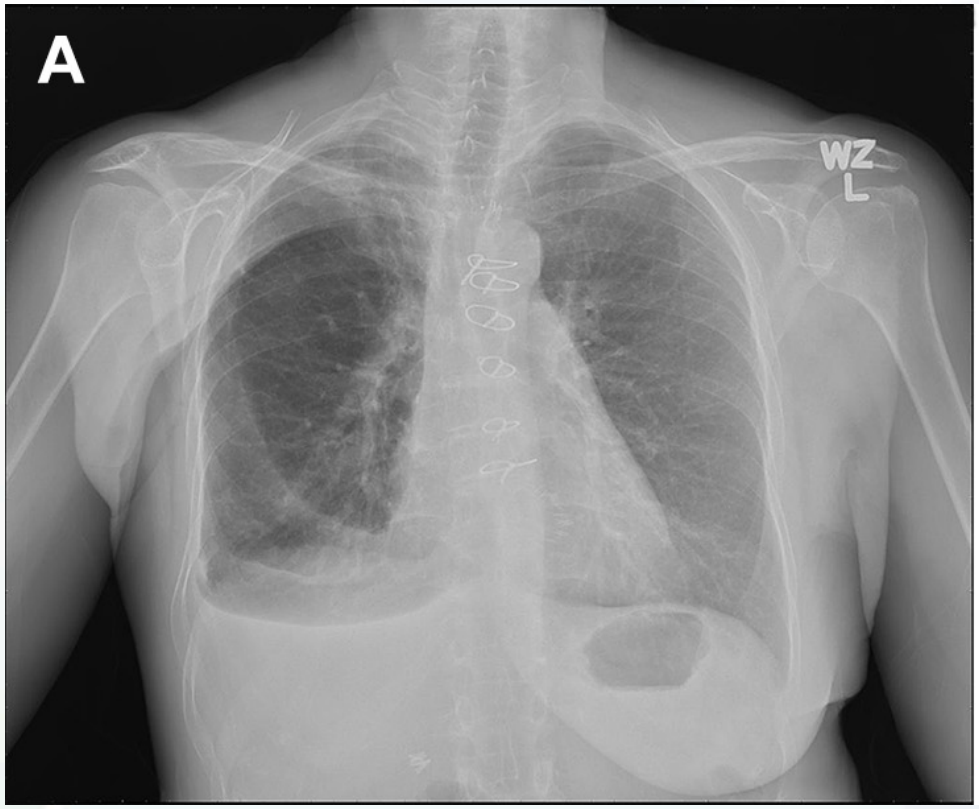
A
WZ
L

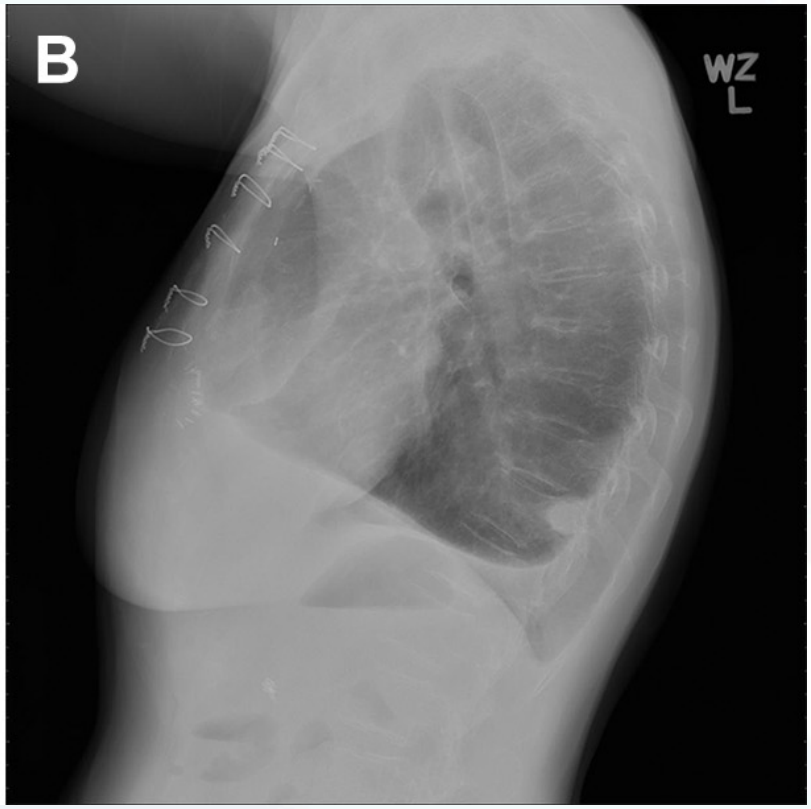
B
WZ
L

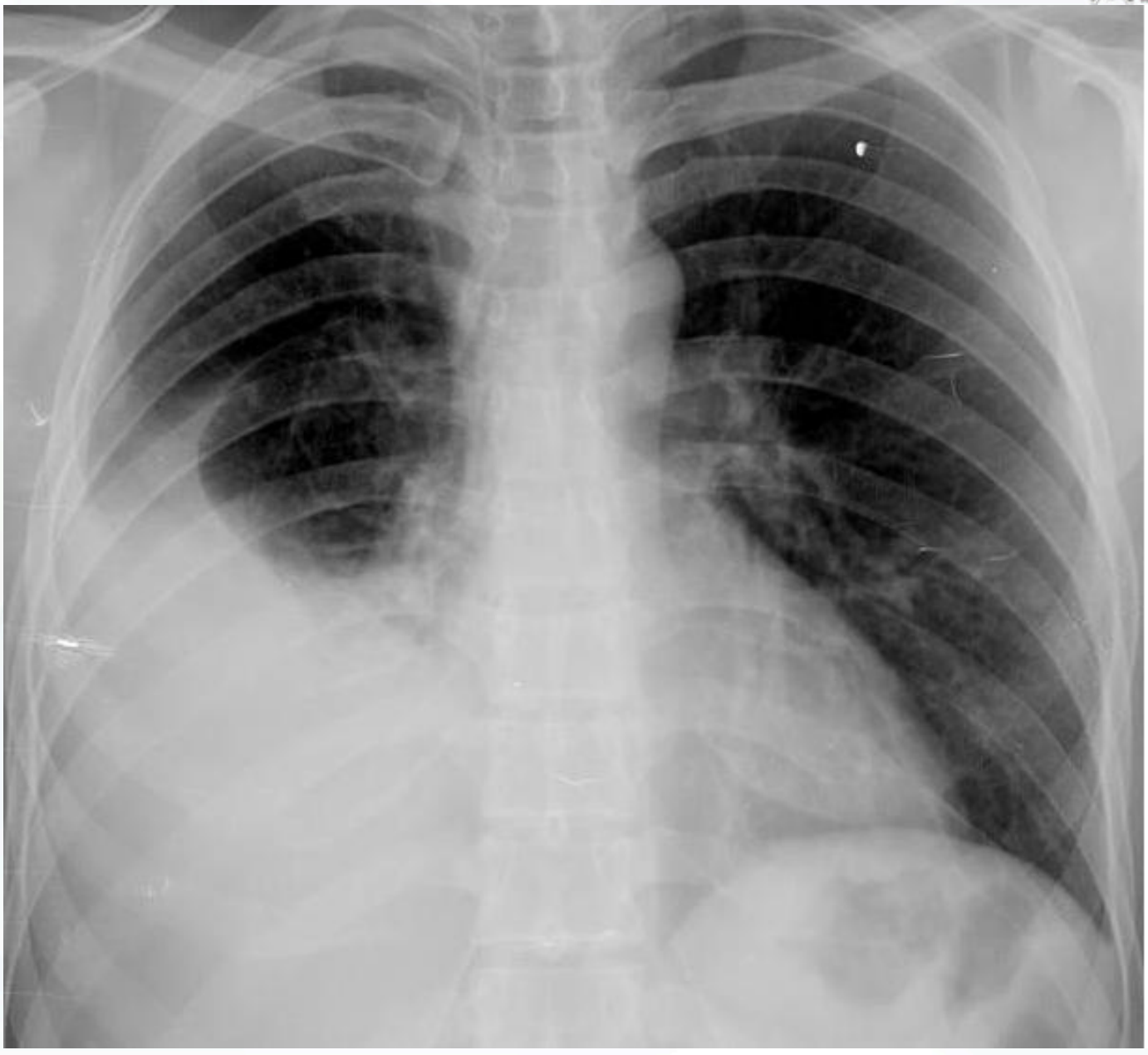

A

B

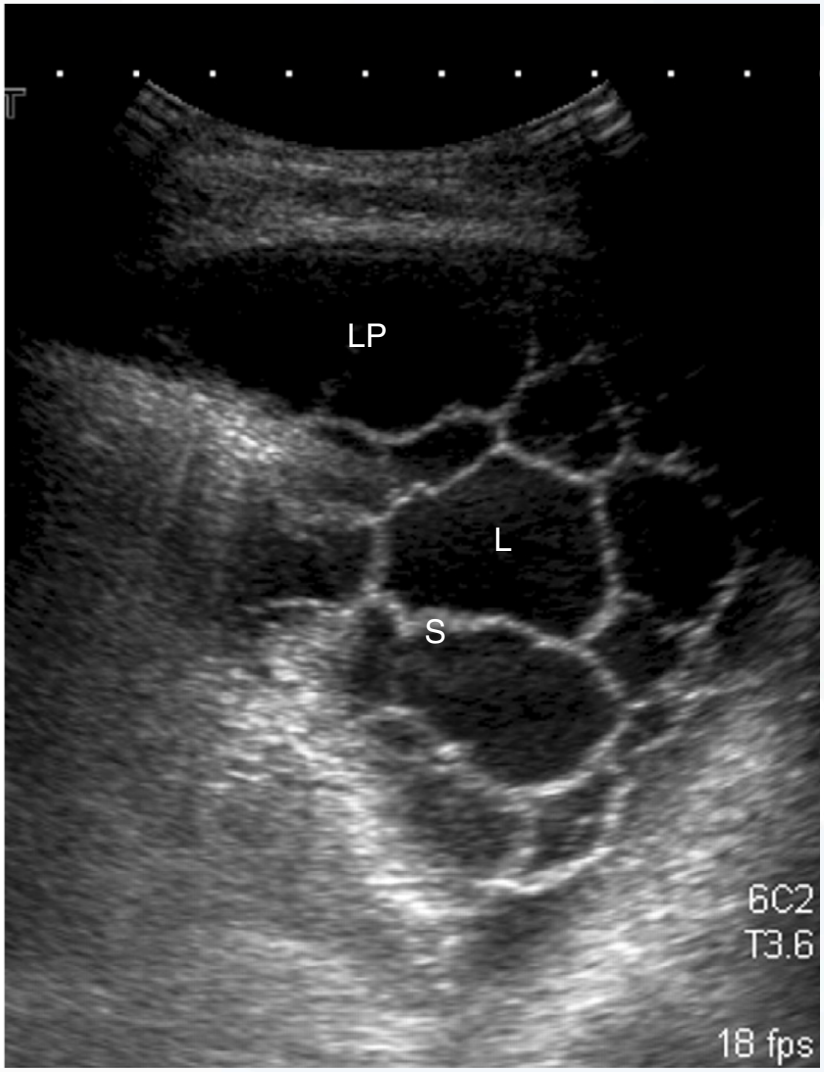

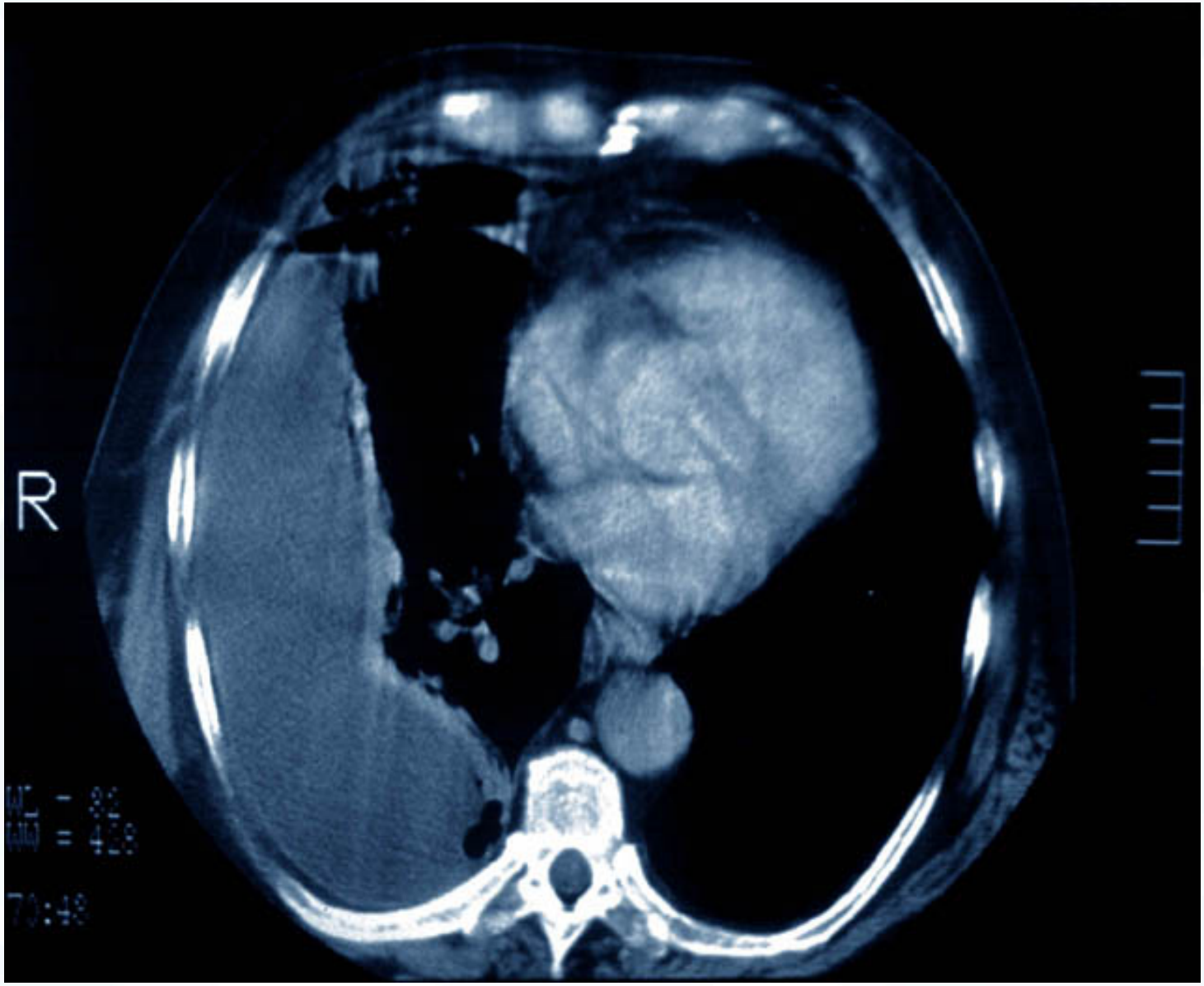
R

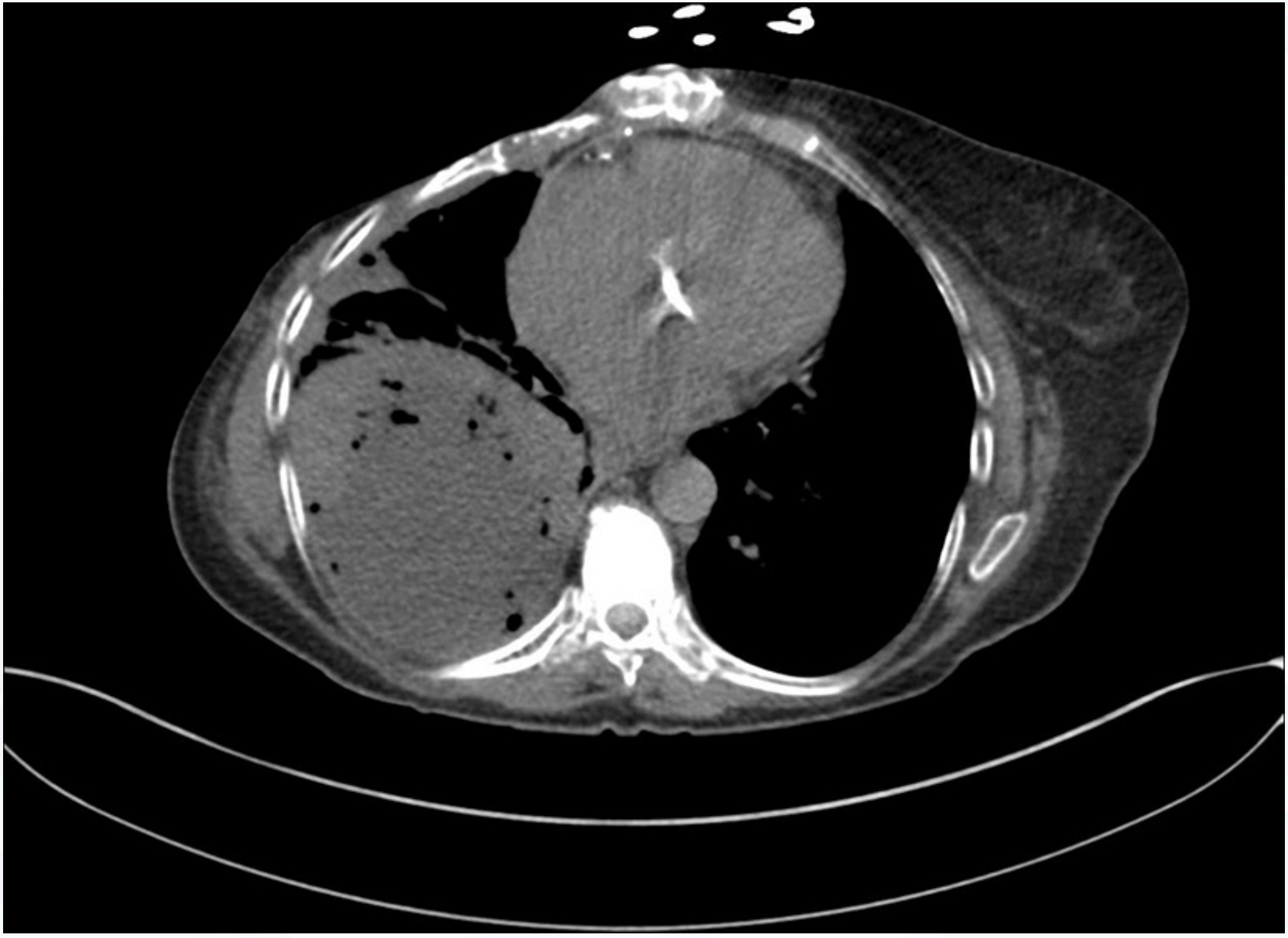

Rentabilidad de los biomarcadores alternativos en el líquido pleural para el diagnóstico de los derrames pleurales paraneumónicos

Parámetro	DPP versus otros derrames				DPPNC versus DPPC/empiema				Ref
	Punto de corte	AUC	S (%)	E (%)	Punto de corte	AUC	S (%)	E (%)	
PCR	> 45 mg/l	0,82	75	75	> 100 mg/l	0,81	58	88	38
	> 80 mg/l	0,83	49	93	> 80 mg/	0,81	68	75	39
	> 3,7 mg/dl	0,75	73	73					40
		0,83	54	77					42[a,b]
					> 80 mg/l	0,79	72	71	49
Procalcitonina	> 0,25 ng/ml	0,57	45	72	> 0,5 ng/ml	0,59	33	72	39
	> 0,14 ng/ml	0,59	52	67					40
	0,18 ng/ml	0,75	67	77					41
	0,19 ng/ml	0,83	76	81					41[a]
		0,71	67	70					42[b]
		0,68	65	68					42[a,b]
TNF-α					> 80 pg/ml	0,87	78	89	44
IL-6	> 77,3 pg/ml	0,704	38	97					46
IL-1β					> 16,7 pg/ml	0,88	83	90	50
IL-8					> 1.000 pg/ml	0,87	84	82	49
					> 2.130 pg/ml	0,85	73	90	50
SC5b-9					> 2.000 μg/l	0,89	100	75	51
Elastasa polimorfonuclear					> 3.500 μg/l		67	97	52
Mieloperoxidasa					> 3.000 μg/l	0,96	87	85	53
PLL	> 17 μg/ml	0,80	49	90	> 17 μg/ml	0,84	76	81	39
sTREM-1	> 80 pg/mL	0,79	73	72	> 180 pg/ml	0,79	72	82	39

AUC: área bajo la curva; DPP: derrame pleural paraneumónico; DPPC: derrame pleural paraneumónico complicado; DPPNC: derrame pleural paraneumónico no complicado; E: especificidad; IL: interleucina; PCR: proteína C reactiva; PLP: proteínas ligadas a lipopolisacáridos; Ref: referencia; S: sensibilidad; SC5b-9: forma soluble de C5b-9; sTREM-1: activador del receptor soluble expresado en células mieloides; TNF-α: factor de necrosis tumoral alfa.

[a] En sangre.

[b] Metaanálisis.

Lucía Ferreiro, María Esther San José y Luis Valdés. Manejo del derrame pleural paraneumónico en adultos. Arch Bronconeumol. 2015;51(12):637–646

COMPLICACIONES

- FIBROSIS PULMONAR
- CONTRACCIÓN DE PARED TORÁCICA
- DRENAJE A PIEL: NECESSITATIS
- FÍSTULA BRONCOPLEURAL
- OSTEOMIELITIS
- PERICARDITIS
- ABSCESO MEDIASTINAL Y SUBFRÉNICO

Guijarro Ricardo MD, Deu María MD, Álvarez Antonio MD. Patología de la Pleura. Sociedad Española de Cirugía Torácica. 2014

EMPIEMA CRÓNICO

- DIAGNÓSTICO TARDÍO
- ANTIBIOTICOTERAPIA NO ADECUADA
- MANEJO NO ADECUADO EN FASE AGUDA
- REINFECCCIÓN PERSISTENTE: ABSCESO PULMONAR-FÍSTULA BRONCO-PLEURAL
- CUERPO EXTRAÑO
- TBC-HONGOS

Lucía Ferreiro, María Esther San José y Luis Valdés. Manejo del derrame pleural paraneumónico en adultos. Arch Bronconeumol. 2015;51(12):637–646

TRATAMIENTO

- MEDIDAS GENERALES
- MANEJO NUTRICIONAL
- PROFILAXIS ANTITROMBÓTICA
- ANTIBIÓTICO ADECUADO
- DRENAJE PLEURAL MENOR O MAYOR

  AGUDO VRS CRÓNICO

Lucía Ferreiro, María Esther San José y Luis Valdés. Manejo del derrame pleural paraneumónico en adultos. Arch Bronconeumol. 2015;51(12):637–646

Guijarro Ricardo MD, Deu María MD, Álvarez Antonio MD. Patología de la Pleura. Sociedad Española de Cirugía Torácica. 2014

ANTIBIÓTICOS

- RECOMENDACIONES LOCALES
- RIESGOS DEL PACIENTE
- COMUNIDAD VRS NOSOCOMIAL
- EMPÍRICO VRS ESTUDIO MICROBIOLÓGICO DISPONIBLE
- EXTRAHOSPITALARIO: AMOXA/CLAVULÁNICO - CEFALOSPORINA 2+METRO/CLINDA-CIPRO/CLINDA
- NOSOCOMIAL: CARBAPENEMICO – PIP/TAZO-CEFALOSPONINA 3-4/METRO. SARM: VANCO - LINEZOLID

Guijarro Ricardo MD, Deu María MD, Álvarez Antonio MD. Patología de la Pleura. Sociedad Española de Cirugía Torácica. 2014

SISTEMAS DE DRENAJE PLEURAL FISIOPATOLOGÍA

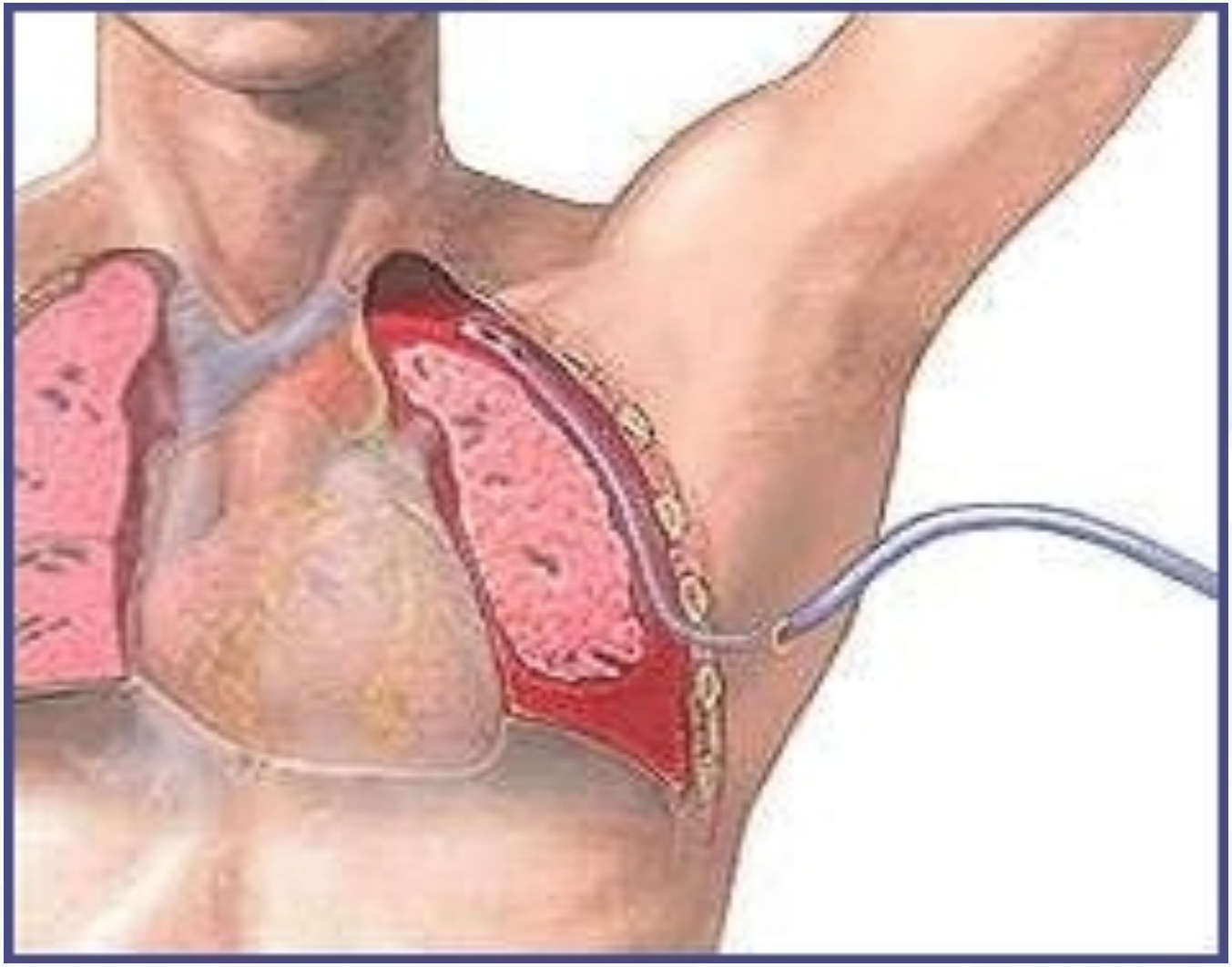

DRENAJE TORÁCICO

- COLOCACIÓN DE TUBO DE TÓRAX: PUS, GÉRMENES +, PH MENOR 7.2, GLUCOSA MENOR 60, PARANEUMÓNICOS SIMPLES MASIVOS
- CALIBRE MAYOR VRS MENOR; SUCCIÓN,
- CARACTERÍSTICAS ANATÓMICAS Y TOPOGRÁFICAS
- GUÍA POR IMÁGENES DIAGNÓSTICAS: CATÉTERES EN FASE AGUDA (ASPIRACIÓN, LAVADO)
- ÉXITO: REEXPANSIÓN PULMONAR COMPLETA, CONTROL DE LA SEPSIS.
- NO ÉXITO: REVALUAR-IMÁGENES

Guijarro Ricardo MD, Deu María MD, Álvarez Antonio MD. Patología de la Pleura. Sociedad Española de Cirugía Torácica. 2014

28F
28F

DRENAJE TORÁCICO PERCUTÁNEO

- CATÉTERES DE BAJO CALIBRE VRS TUBOS DE TÓRAX
- CATÉTERES PIGTAIL
- DRENAJE PERCUTÁNEO VRS FIBRINOLISIS?:

✓ LOCULACIONES MÚLTIPLES

✓ ENGROSAMIENTO PLEURAL

✓ ORGANIZACIÓN PROGRESIVA

- RIESGO QUIRÚRGICO ALTO

Daniel Raymond, MD. Surgical Intervention for Thoracic Infections. Surg Clin N Am 94 (2014) 1283–1303

Artis one

GOTHAPLAST
uro-set
2000 mL
1800 mL
1600 mL
1400 mL
1200 mL
1000 mL
800 mL
600 mL
400 mL
200 mL

GOTHAPLAST
uro-set
2000 mL
1800 mL
1600 mL
1400 mL
1200 mL
1000 mL
800 mL
600 mL
400 mL
200 mL
SONY

GOTHAPLAST
uro-set
2000 mL
1800 mL
1600 mL
1400 mL
1200 mL
1000 mL
800 mL
600 mL
400 mL
200 mL

RYMCO

BIOSAFE

FIBRINOLÍTICOS (DELOCULACIÓN QUÍMICA)

- NO INDICACIÓN RUTINARIA
- CONTROVERSIA
- BENEFICIO EN REDUCCIÓN DE FALLOS DEL TRATAMIENTO O NECESIDAD DE CIRUGÍA MAYOR, NO AFECTAN LA MORTALIDAD.
- LÓCULOS PLEURALES-DRENAJE NO EXITOSO
- ESTREPTOCINASA, UROCINASA, ATP
- RIESGO QUIRÚRGICO ELEVADO
- LIBERACIÓN PULMONAR, INTERCISURAL Y DIAFRAGMÁTICA ?

Ana Coelho, Margarida Coelho, Joana Pereira, Vasco Lavrador, Lurdes Morais, Fátima Carvalho. Fibrinolytics in the Treatment of Complicated Pleural Effusions. Acta Med Port 2016 Nov;29(11):711-715

Tratamiento fibrinolítico intrapleural. Características de los ensayos controlados con placebo

Referencia	País	Pacientes incluidos	Tipos de DPP incluidos	Imagen[a]	Tamaño drenaje	Tratamiento	Mortalidad (%)		Tasa de cirugía (%)	
							Tto	Pbo	Tto	Pbo
Maskell et al.[3]	Reino Unido	454	DPPC y E	Rx	12-20 F	Estreptocinasa: 250.000 UI; 1 dosis/12 h/3 días	15,5	14	15,5	14,5
							N.S.		N.S.	
Rahman et al.[61]	Reino Unido	210	DPPC y E	Rx	<15 F	t-PA y DNasa: 10 mg + 5 mg; 1 dosis/12 h/3 días	8	4	4	16
							N.S.		p = 0,03	
Davies et al.[63]	Reino Unido	24	DPPC y E	Rx, ET, TC	14 F	Estreptocinasa: 250.000 UI; 1 dosis/24 h/3 días	0	0	0	25
							N.S.		No aportado	
Bouros et al.[64]	Grecia	31	DPPC y E	ET, TC	28-32 F	Urocinasa: 100.000 UI; 1 dosis/24 h/3 días	0	0	13	38
							N.S.		p < 0,05	
Tuncozgur et al.[65]	Turquía	49	E estadio II[b]	Rx, ET, TC	24-36 F	Urocinasa: 100.000 UI;1 dosis/24 h/3 días	0	0	29	60
							N.S.		p < 0,001	
Diacon et al.[66]	Sudáfrica	53	DPPC y E	Rx, ET	24-28 F	Estreptocinasa: 250.000 UI; 1 dosis/24 h/7 días	4,5	4,5	14	45,5
							N.S.		p < 0,02	
Misthos et al.[67]	Grecia	127	E	Rx, ET	28-32	Estreptocinasa: 250.000 UI; 1 dosis/24 h/3 días	1,7	4,2	12,3	32,9
							p < 0,001		p < 0,05	

DPP: derrame pleural paraneumónico; DPPC: derrame pleural paraneumónico complicado; E: empiema; ET: ecografía torácica; F: French; N.S.: no significativo; Pbo: grupo placebo; Rx: radiografía; TC: tomografía computarizada; Tto: grupo tratamiento

[a] Modalidad de imagen utilizada para evaluar los derrames.

[b] Definido por la *American Thoracic Society*.

Modificado de Janda y Swiston[62].

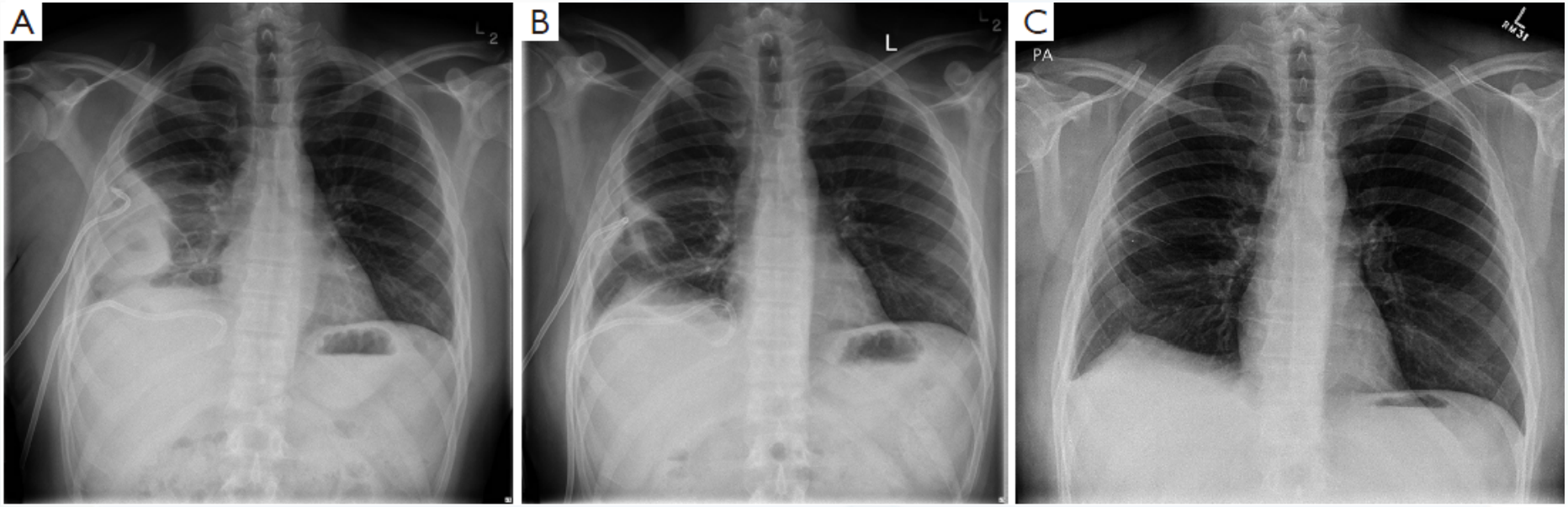
A
B
L
C
PA

CIRUGÍA

- "DONDE HAYA PUS , HAY QUE DRENAR"
- FALLA AL TRATAMIENTO MÉDICO Y DRENAJE (5-7 DIAS) (30%): CLÍNICO Y RADIOLÓGICO
- COLECCIÓN PERSISTENTE Y DETERIORO CLÍNICO
- VATS, CIRUGÍA ABIERTA: LIBERACIÓN PLEURAL, INTERCISURAL Y DIAFRAGMÁTICA Y EXPANSIÓN PULMONAR
- ÉXITO SUPERIOR DEL 85%
- COMPARACIÓN MANEJO CONSERVADOR VRS VATS TEMPRANA

Guijarro Ricardo MD, Deu María MD, Álvarez Antonio MD. Patología de la Pleura. Sociedad Española de Cirugía Torácica. 2014

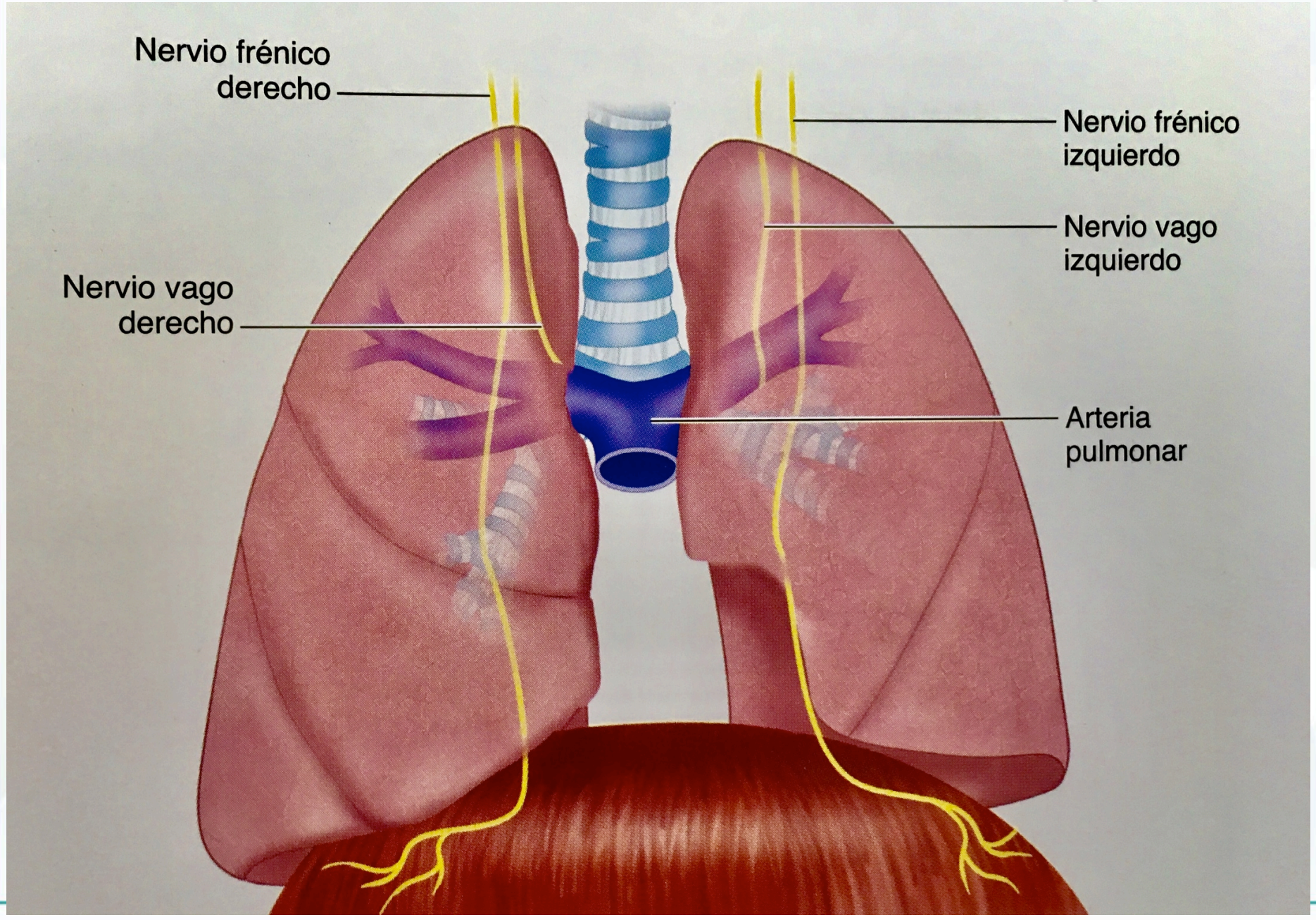
Nervio frénico derecho
Nervio frénico izquierdo
Nervio vago izquierdo
Nervio vago derecho
Arteria pulmonar

VATS-CIRUGÍA VIDEOTORCOSCÓPICA

- FASE I-II (1991)
- PLEURECTOMÍA-DESBRIDAMIENTO
- DECORTICACIÓN- “FOWLER-DELORME”
- CONCEPTO: DECORTICAR POSTERIOR A 4 SEMANAS
- INTUBACIÓN SIMPLE VRS SELECTIVA
- LAVADO DE CAVIDAD Y DRENAJE BAJO VISIÓN DIRECTA

Guijarro Ricardo MD, Deu María MD, Álvarez Antonio MD. Patología de la Pleura. Sociedad Española de Cirugía Torácica. 2014

Valoración toracoscópica
de la cavidad del
empiema

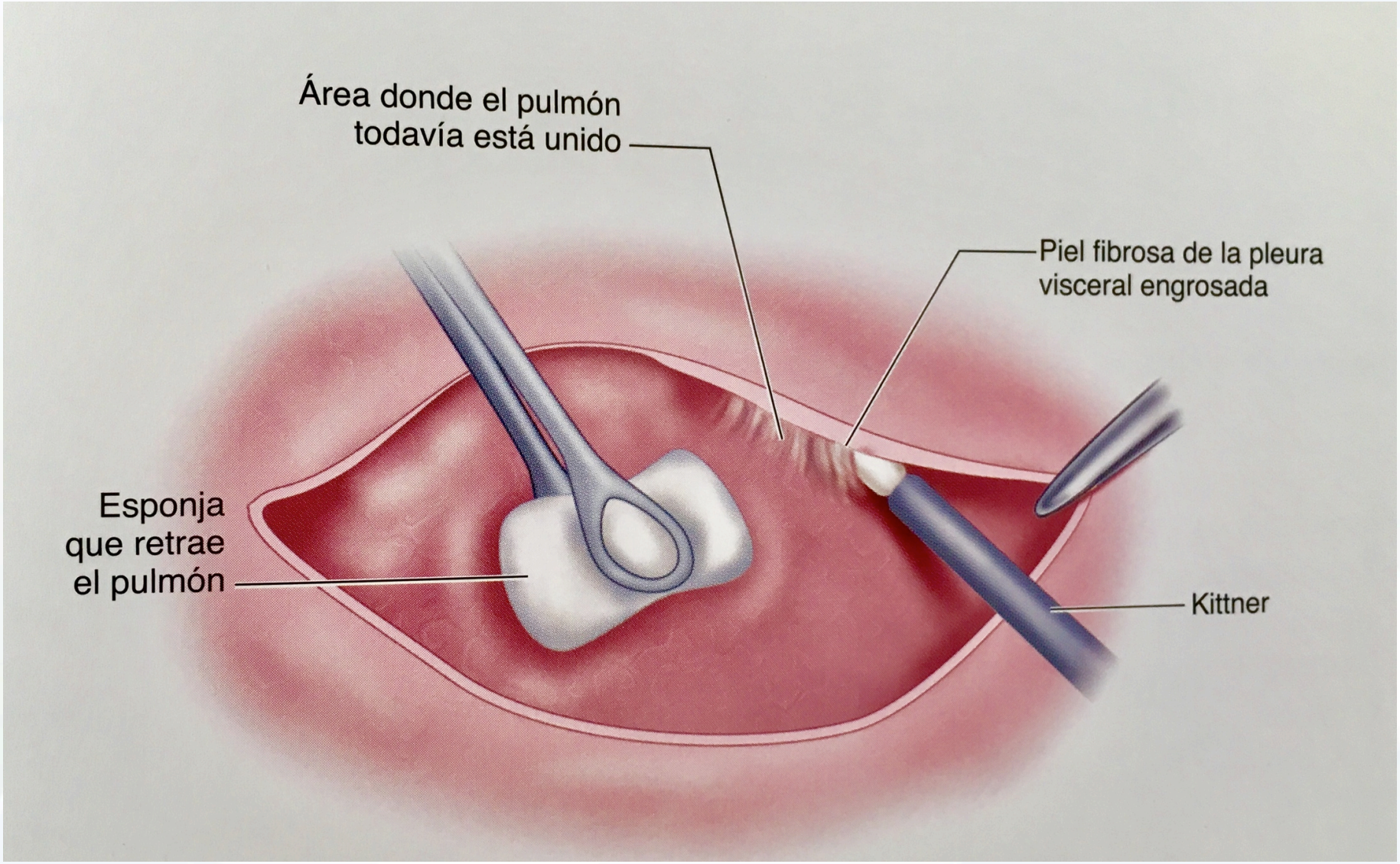
Área donde el pulmón todavía está unido
Piel fibrosa de la pleura visceral engrosada
Esponja que retrae el pulmón
Kittner

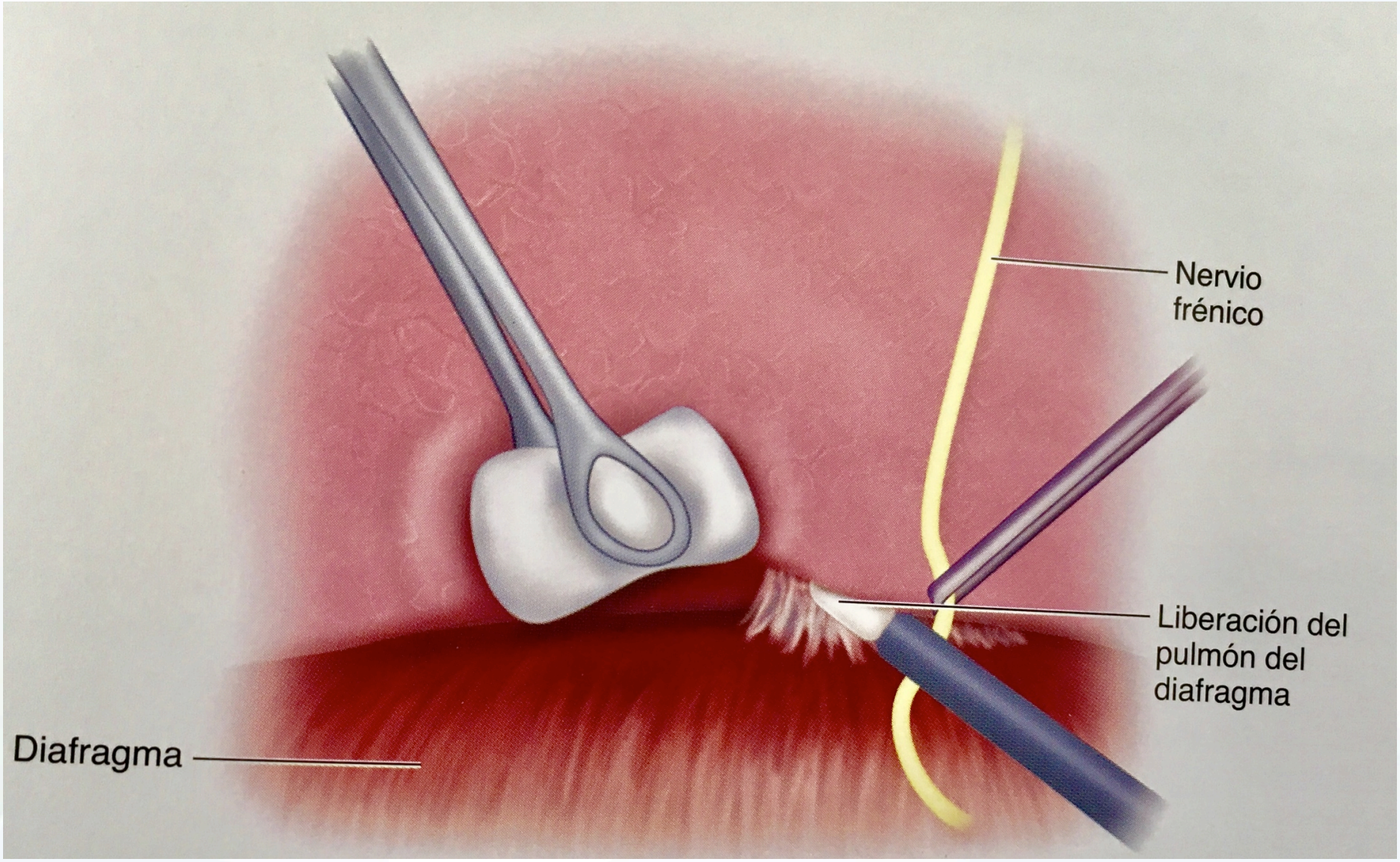
Nervio frénico
Liberación del pulmón del diafragma
Diafragma

VATS-CIRUGIA VIDEOTORCOSCÓPICA

- MENOR DOLOR, MENOR ESTANCIA Y MEJOR ESTÉTICA
- FRACASO: TARDIO (MAYOR 2 SEMANAS), GRAM NEGATIVOS
- SUPERIORIDAD FRENTE A FIBRINOLISIS
- NO EN FASE III VRS EMPIEMECTOMÍAS (DRENAJE LOCALIZADOS, ÚNICOS Y BIEN DRENADOS) CASOS SELECCIONADOS
- EMPIEMA PARANEUMÓNICO VRS POSTRAUMÁTICO, TBC Y NEOPLASIAS: FÍSTULAS

Daniel Raymond, MD. Surgical Intervention for Thoracic Infections. Surg Clin N Am 94 (2014) 1283–1303

VATS-CIRUGIA VIDEOTORCOSCOPICA

- TASAS DE COVERSIÓN A CIRUGIA ABIERTA 30-40%
- MANEJO TEMPRANO: PRIMARIO A DRENAJE PLEURAL Y PERCUTANEO, FIBRINOLISIS.
- PACIENTE MAYOR Y EMPIEMA AVANZADO
- CONDICIÓN DEL PACIENTE: ESTADO TÓXICO
- VALORACIÓN PREOPERATORIA

1. *Modern Management of Thoracic Empyema. Southern Medical Journal volume: 108 Issue: 1 January, 2015*
2. *Mohammad Vaziri, Omalbanim Abed. Management of Thoracic Empyema: Review of 112 cases. Acta Médica Iránica 2012*
3. *Daniel Raymond, MD. Surgical Intervention for Thoracic Infections. Surg Clin N Am 94 (2014) 1283–1303*

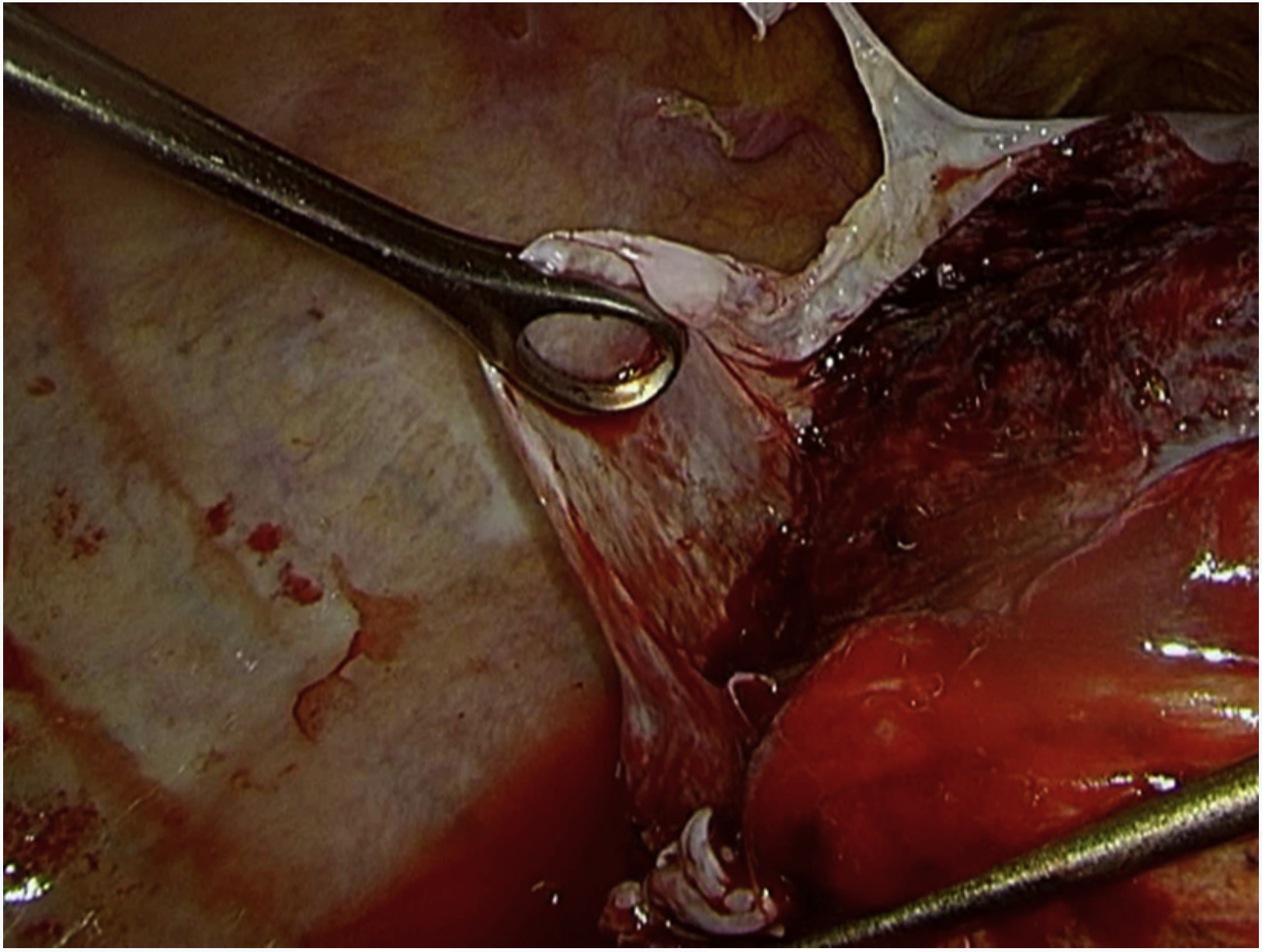

VATS VRS CIRUGÍA ABIERTA

- EXPERIENCIA DEL CIRUJANO
- INICIO VIA VATS – INTENTAR
- PROCEDIMIENTOS COMPLEMENTARIOS
- CONVERSIÓN NO CONSIDERAR FALLA DE VATS
- TIEMPO DE INDICACIÓN VRS CONVERSIÓN(44%)

Daniel Raymond, MD. Surgical Intervention for Thoracic Infections. Surg Clin N Am 94 (2014) 1283–1303
Modern Management of Thoracic Empyema. Southern Medical Journal volume: 108 Issue: 1 January, 2015

VATS: ASPECTOS TÉCNICOS

- CORRELACIÓN IMÁGENES ABORDAJE QUIRÚRGICO
- MARCARCACION: POSIBLE TORACOTOMÍA
- CO2
- PUERTO INFERIOR. TORACOSTOMÍA
- CORTE FRÍO SOBRE LA PLEURA VISCERAL
- HILIO-LIGAMENTO PULMONAR INFERIOR
- VARIOS DRENAJES?

Daniel Raymond, MD. Surgical Intervention for Thoracic Infections. Surg Clin N Am 94 (2014) 1283–1303

CIRUGÍA ABIERTA

- VATS?
- MEJORÍA EN LA PERFUSIÓN PULMONAR 20-25% AL 50%, CAPACIDAD VITAL 62% AL 80%, VEF 1 DEL 50 AL 69%
- MANEJO FÍSTULAS BRONCO PLEURO CUTÁNEAS: 10%
- MORTALIDAD : 1.3 – 6,6 %, ANCIANOS Y COOMORBILIDAD

Guijarro Ricardo MD, Deu María MD, Álvarez Antonio MD. Patología de la Pleura. Sociedad Española de Cirugía Torácica. 2014

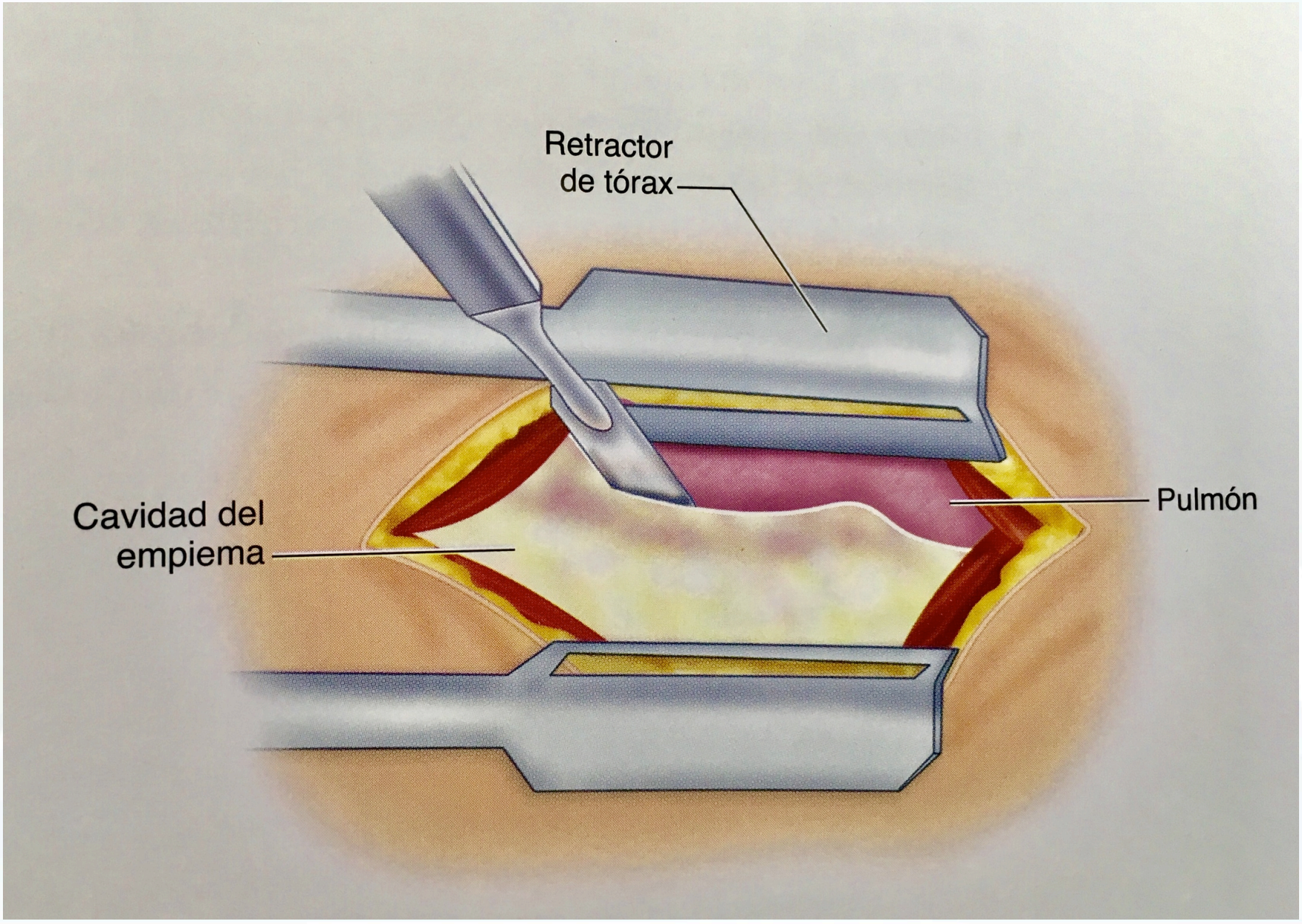
Retractor
de tórax
Cavidad del
empiema
Pulmón

CIRUGÍA ABIERTA

- TORACOSTOMÍA ABIERTA: VENTANA PLEUROCUTÁNEA, ZONA DE DECLIVE, DRENAJE CONTÍNUO
- INDICACIONES: CONDICIÓN, LOCALIZACIÓN, POSTNEUMONECTOMÍA
- ELOESSER VRS CLAGETT
- TRATAMIENTO CON PRESIÓN NEGATIVA POR VIA TÓPICA (VAC)
- CIERRE POSTERIOR-MIOPLASTIAS

Guijarro Ricardo MD, Deu María MD, Álvarez Antonio MD. Patología de la Pleura. Sociedad Española de Cirugía Torácica. 2014
Lucía Ferreiro, María Esther San José y Luis Valdés. Manejo del derrame pleural paraneumónico en adultos. Arch Bronconeumol. 2015;51(12):637–646

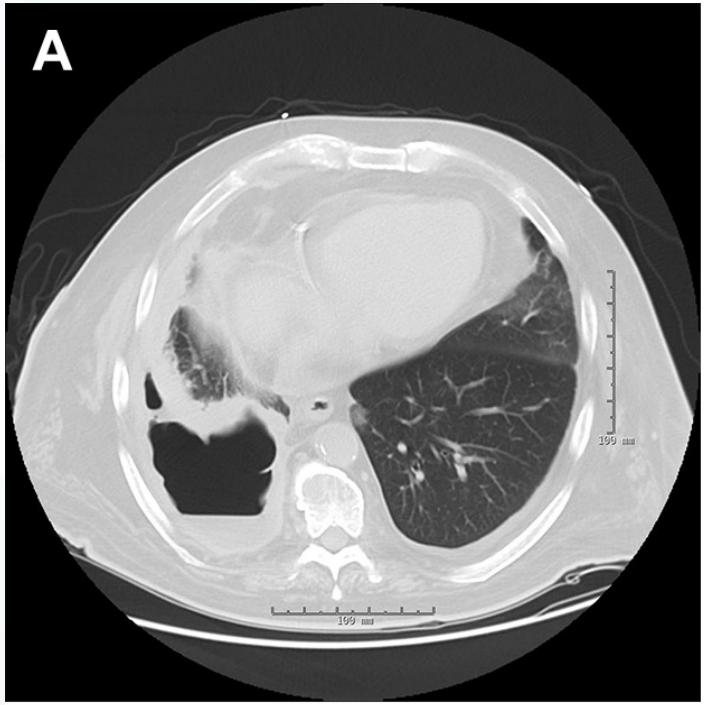
A
100 mm
100 mm

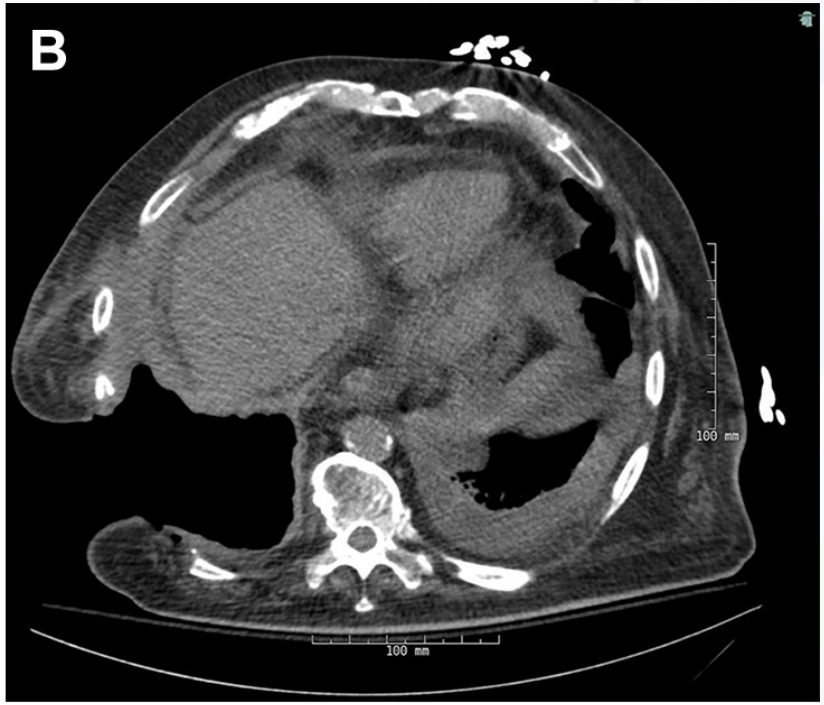
B
100 mm
100 mm

C

Rev Colomb Cir. 2009;24:195-8.

Cierre asistido con succión en heridas complejas de la pared del tórax

Mauricio Velásquez, MD*, Juan Carlos Garzón, MD**, Stella Isabel Martínez, MD**

Palabras clave: pared torácica; traumatismos torácicos; cicatrización de heridas; infección de heridas; terapia de presión negativa para heridas.

Resumen

Las heridas complejas e infectadas de la pared del tórax, aunque infrecuentes, representan un reto para el cirujano de tórax, especialmente cuando se asocian a compromiso de los órganos torácicos en pacientes con inestabilidad hemodinámica y desnutridos. El cierre asistido por succión en este tipo de heridas no es común y hasta ahora sólo se han reportado en la literatura pequeñas series de casos. Se presentan dos casos con el fin de ilustrar los aspectos clínicos y quirúrgicos de esta técnica de tratamiento.

Introducción

El trauma se ha venido convirtiendo en una epidemia y se calcula que el 25% de todas las muertes que causa se deben a lesiones torácicas [1]. En nuestro medio, la mortalidad debida a las heridas por proyectil de arma de fuego es más alta (14% a 20%) que por trauma cerrado del tórax (4% a 15%) [2]. La incidencia de infección luego de un trauma penetrante del tórax se calcula entre 1,6% y 2,4% [3], y se encuentran artículos con recomendaciones para prevenir la infección posoperatoria de los pacientes con heridas penetrantes al tórax [4,5].

El manejo de las heridas infectadas de la pared del tórax representa un reto para los cirujanos, sobre todo cuando son complejas. Definimos como complejas las heridas con pérdida de sustancia de la pared por infección o por trauma, que no permite un cierre primario sin tensión luego de su desbridamiento, y se asocian con exposición de los órganos torácicos, lo cual favorece el colapso pulmonar y la presencia de espacios pleurales complicados, y genera un aumento en los tiempos y los costos de hospitalización.

El manejo de las heridas con el sistema de cierre asistido por succión es una herramienta novedosa y versátil que permite disminuir los períodos de hospitalización de los pacientes, con unos resultados funcionales y estéticos bastante buenos [6-8]. El manejo con el sistema de cierre asistido por succión de las heridas infectadas de la pared del tórax, con compromiso de los órganos torácicos, el espacio pleural o ambos, sólo se ha reportado en pequeñas series de casos en la literatura mundial, por lo que los casos que se presentan en este reporte son de interés para el cirujano colombiano pues aportan una herramienta nueva para su manejo [9-11].

Caso 1

Paciente masculino, habitante de la calle, de 43 años de edad, quien presentó un hemotórax masivo del lado izquierdo

* *Fellow* de Cirugía de Tórax, Universidad El Bosque, Bogotá, D.C., Colombia.

** Departamento de Cirugía y sección, Cirugía de Tórax, Hospital Santa Clara, Bogotá, D.C., Colombia.

Fecha de recibo: 10 de octubre de 2008
Fecha de aprobación: 16 de mayo de 2009

CIRUGÍA ABIERTA

- TORACOPLASTIA: RESECCIÓN COSTOCONDRAL
- COLAPSOTERAPIA: EPIPLÓN, MÚSCULO.
- CIERRE DE FÍSTULAS BRONCOPLEURALES
- PARCHE BRONQUIAL
- COLGAJO MUSCULAR INTRAPLEURAL
- TOLERANCIA Y FUNCIONALIDAD

DEBEMOS LLEGAR A CONSIDERARLO

Guijarro Ricardo MD, Deu María MD, Álvarez Antonio MD. Patología de la Pleura. Sociedad Española de Cirugía Torácica. 2014
Daniel Raymond, MD. Surgical Intervention for Thoracic Infections. Surg Clin N Am 94 (2014) 1283–1303

Uso de los colgajos musculares en la enfermedad pleuropulmonar infecciosa complicada

Antonio L. Visbal, MD*; Marcel Quintero, MD; Juan C. Garzón MD***; Carlos Garavito, MD****; Felipe Castañeda, MD*****; Carlos Rodríguez, MD******

RESUMEN

Objetivo: *describir los resultados de la aplicación de los colgajos musculares en el tratamiento de las enfermedades pleuropulmonares infecciosas complicadas.*

Materiales y métodos: *de agosto 1 del 2002 a julio 31 del 2003, 70 pacientes han requerido tratamiento quirúrgico para el manejo de enfermedades pleuropulmonares infecciosas complicadas en el Hospital Santa Clara, Bogotá, D.C. Durante su evolución, 10 pacientes han requerido rotación intratorácica de colgajos musculares y han sido seguidos prospectivamente.*

Resultados: *la muestra está compuesta de ocho pacientes hombres y dos mujeres; edad media de 57 años (35 a 79 años). Dos pacientes fueron intervenidos previamente en otra institución y llegaron con una Ventana de Eloesser sobreinfectada. En nueve de 10 pacientes había presencia de pus en la cavidad torácica al momento de rotar el colgajo. La indicación para el colgajo muscular terapéutico fue cierre de fístulas broncopleurales en cuatro pacientes, cierre fístula parenquimatosas pulmonares múltiples y manejo del espacio pleural infectado en dos pacientes y cierre de fístula esofágica en un paciente. En tres pacientes se realizó cubrimiento del muñón bronquial profiláctico. El serrato fue rotado en cinco pacientes, el serrato con la mitad superior del dorsal en tres, y el serrato con dorsal y el octavo intercostal en un paciente respectivamente; y se requirieron ocho procedimientos promedios para el control de la infección (rango 1 a 22 procedimientos por paciente). El tiempo de hospitalización medio fue 25 días (14 a 60), todos los pacientes requirieron ventilación mecánica en el postoperatorio. La mortalidad fue del 20% (2 de 10 pacientes). Al seguimiento dos pacientes han fallecido, uno de ellos con el tórax abierto sin control de la infección. Seis pacientes (60%) han evolucionado satisfactoriamente, sin evidencia de fístula o infección al seguimiento.*

Conclusión: *los colgajos musculares son un método efectivo en el manejo de enfermedades pleuropulmonares infecciosas complicadas. Su uso se recomienda en pacientes con empiema en los que se requiere resección pulmonar mayor por compromiso del parénquima pulmonar.*

ABSTRACT

Objective: to describe the results of applying muscle flaps in the treatment of complex infectious pleuropulmonar *diseases.*

Materials y methods: *From August 1, 2002 to July 31, 2003, 70 patients required surgical treatment for the management of complex infectious pleuropulmonar diseases at the Hospital Santa Clara, in Bogota D.C. Them of these patients have required intra-thoracic rotation of muscle flaps and have been prospectively followed.*

Results: *this sample is composed of 8 man and 2 women, mean age 57 years (range 35 –79). Two patients had previously been treated in other institution and arrived with an infected Eloesser Window. Nine of 10 patients had pus in their thoracic cavities at the moment of surgical intervention. The indication for muscle plat use were: broncopleural fistula closure in 4 patients, management of residual infected pleural space with multiple parenchyimatous fistulas in 2 patients, and management of esophageal fistula in 1 patient. Three patients had prophylactic covertures of the bronchial stump. Serratus was rotated in 5 patients, serratus and superior half of the dorsalis mayor in 3, serratus plus dorsalis, and 8th intercostals muscle in 1 patient each. A mean of 8 surgical procedures were required for infection control (range 1 to 22 procedures per patient). Mean hospital stay was 25 days (14 to 60), mechanical ventilatory support was required in all patients. At last follow-up, 2 patients are dead; one of them with an open thorax and with active infection. Six patients (60%) have a satisfactory evolution without evidence of fistula or infection.*

Conclusion: *muscle flaps are an effective method for the management of complex infectious pleuropulmonar diseases; and are recommended when mayor pulmonary resection is required for the treatment of empyema.*

* *Médico Cirujano de Tórax - Jefe de Cirugía Hospital Santa Clara - Bogotá.*
** *Fellow Cirugía Tórax - Hospital Santa Clara - Bogotá.*
*** *Fellow Cirugía Tórax - Hospital Santa Clara - Bogotá.*
**** *Fellow Cirugía Tórax - Hospital Santa Clara - Bogotá.*
***** *Médico Cirujano de Tórax - Hospital Santa Clara y Hospital Militar Central - Bogotá.*
****** *Médico Cirujano de Tórax - Hospital Santa Clara - Bogotá.*

Departamento de Cirugía Hospital Santa Clara, ESE.

ASPECTOS QUIRÚRGICOS

- TOMA MUESTRAS BACTERIOLÓGICAS Y PATOLÓGICAS
- DECORTICACIÓN PULMONAR: NO TUMOR, TBC
- DECORTICACIÓN CON VENTILACIÓN
- OJO LESIÓN FRÉNICA, DIAFRAGMÁTICA, VASCULAR Y ESOFÁGICA
- EN LO POSIBLE : NO RESECCCIÓN Y REPARO PULMONAR
- SISTEMA DE DRENAJE PLEURAL PARA FUGAS ESPERADAS

Daniel Raymond, MD. Surgical Intervention for Thoracic Infections. Surg Clin N Am 94 (2014) 1283–1303

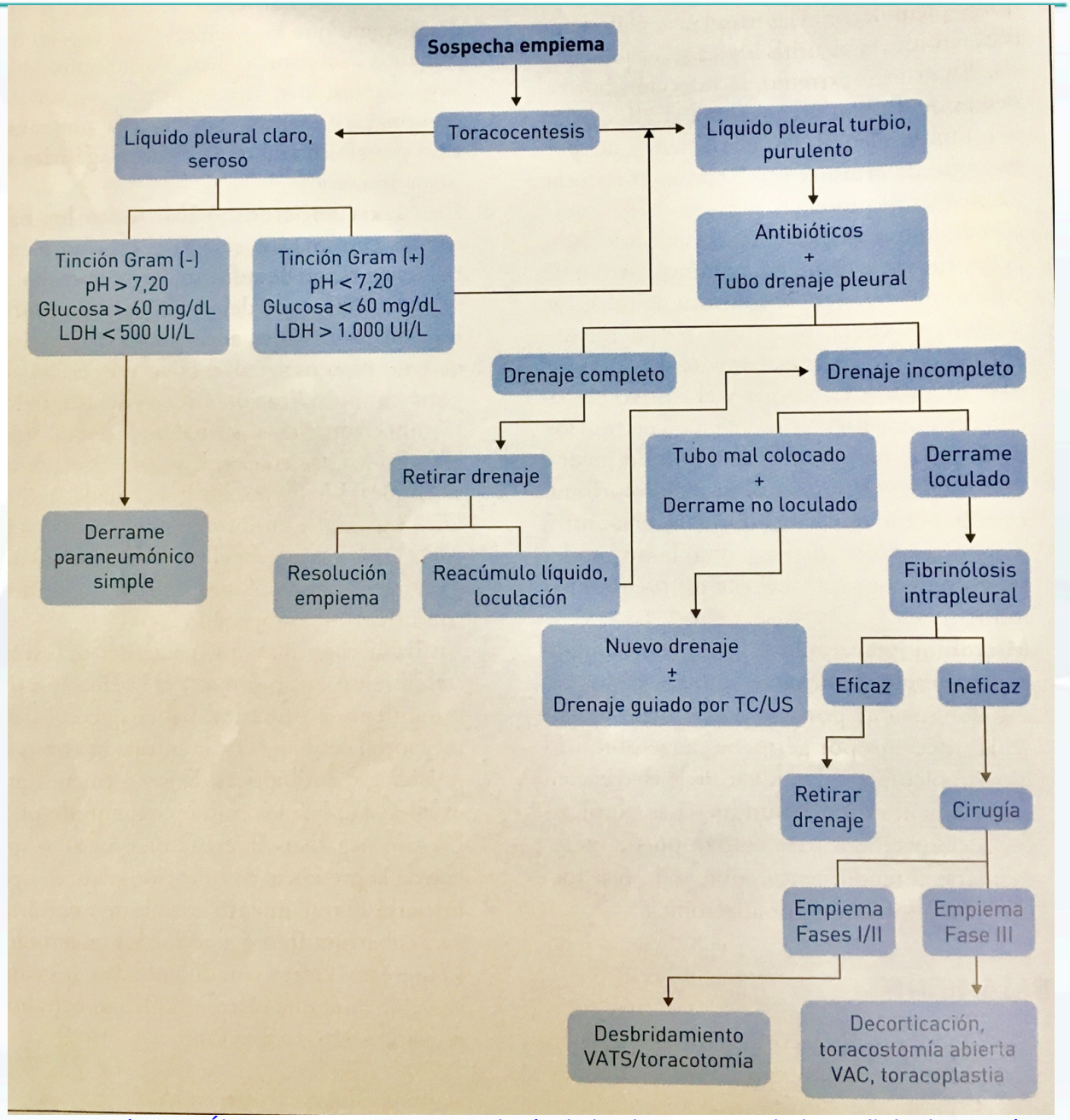

Guijarro Ricardo MD, Deu María MD, Álvarez Antonio MD. Patología de la Pleura. Sociedad Española de Cirugía Torácica. 2014

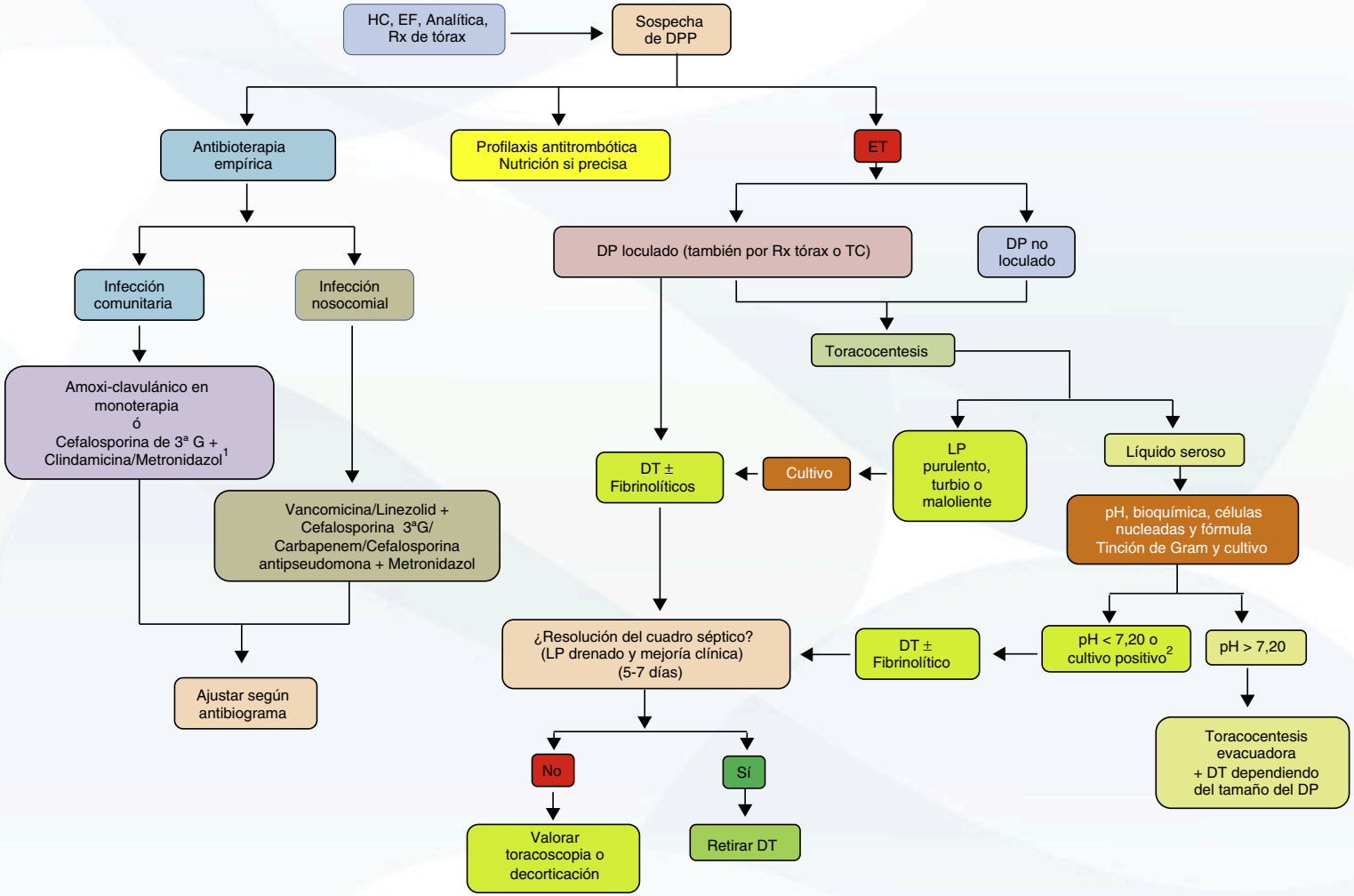

Lucía Ferreiro, María Esther San José y Luis Valdés. Manejo del derrame pleural paraneumónico en adultos. Arch Bronconeumol. 2015;51(12):637–646

SEGUIMIENTO

- CONTROL A 4 SEMANAS
- RX DE TÓRAX VRS TAC DE TÓRAX
- MARCADORES DE INFLAMACIÓN SÉRICA
- PERSISTE SEGUIMIENTO SEGÚN HALLAZGOS
- SOSPECHAR POSIBILIDAD DE RECIDIVA

Guijarro Ricardo MD, Deu María MD, Álvarez Antonio MD. Patología de la Pleura. Sociedad Española de Cirugía Torácica. 2014
Lucía Ferreiro, María Esther San José y Luis Valdés. Manejo del derrame pleural paraneumónico en adultos.
Arch Bronconeumol. 2015;51(12):637–646
Daniel Raymond, MD. Surgical Intervention for Thoracic Infections. Surg Clin N Am 94 (2014) 1283–1303

MANEJO EMPIEMA- GRUPO QUIRÚRGICO EN CÚCUTA

- TRATAMIENTO TEMPRANO QUIRÚRGICO: VATS

✓ CLÍNICA SIN MEJORÍA

✓ LOCULACIONES PROGRESIVAS

✓ NO MEJORÍA RADIOLÓGICA POSTORACOSTOMÍA

✓ FALLA TRATAMIENTO MÉDICO

✓ LESIÓN PULMONAR DEFINIDA EN TAC

✓ PROGRESIÓN A SEPSIS

Jong Hyun Baek, M.D., Young Uk Lee, M.D., Seok Soo Lee, M.D., Jang Hoon Lee, M.D., Jung Cheul Lee, M.D., Myeong Su Kim, M.D.
Early Aggressive Surgical Treatment of Multiloculated Empyema. Korean J Thorac Cardiovasc Surg 2017;50:202-206

MANEJO EMPIEMA- GRUPO QUIRÚRGICO EN CÚCUTA

- CONTROL IMAGENOLÓGICO: RX DE TÓRAX 4 SEMANAS VRS TAC EN 12 SEMANAS
- PACIENTES DIABÉTICOS Y ALCOHÓLICOS
- INFECCIONES EN SITIO OPERATORIO: TUBOS DE TÓRAX PREQUIRÚRGICOS PROLONGADOS
- ABSCESO PULMONAR + EMPIEMA: UCI

2017 Jong Hyun Baek, M.D., Young Uk Lee, M.D., Seok Soo Lee, M.D., Jang Hoon Lee, M.D., Jung Cheul Lee, M.D., Myeong Su Kim, M.D. Early Aggressive Surgical Treatment of Multiloculated Empyema. Korean J Thorac Cardiovasc Surg 2017;50:202-206

EXPERIENCIA CIRUGIA TORÁCICA NORTESANTANDEREANA 2005-2017

- 12 AÑOS
- DIGNÓSTICO GENERAL BASE DE DATOS
- DIFERENCIAR POR DIAGNÓSTICO Y TÉCNICA: MENOR Y MAYOR: ABIERTA Y TORACOSCÓPICA
- MANEJO MÉDICO FIBRINOLÍTICO
- MANEJO POR RADIOLOGIA INTERVENCIONISTA

GRAFICO 1. PACIENTES DE CIRUGIA DE TORAX PARA EMPIEMA

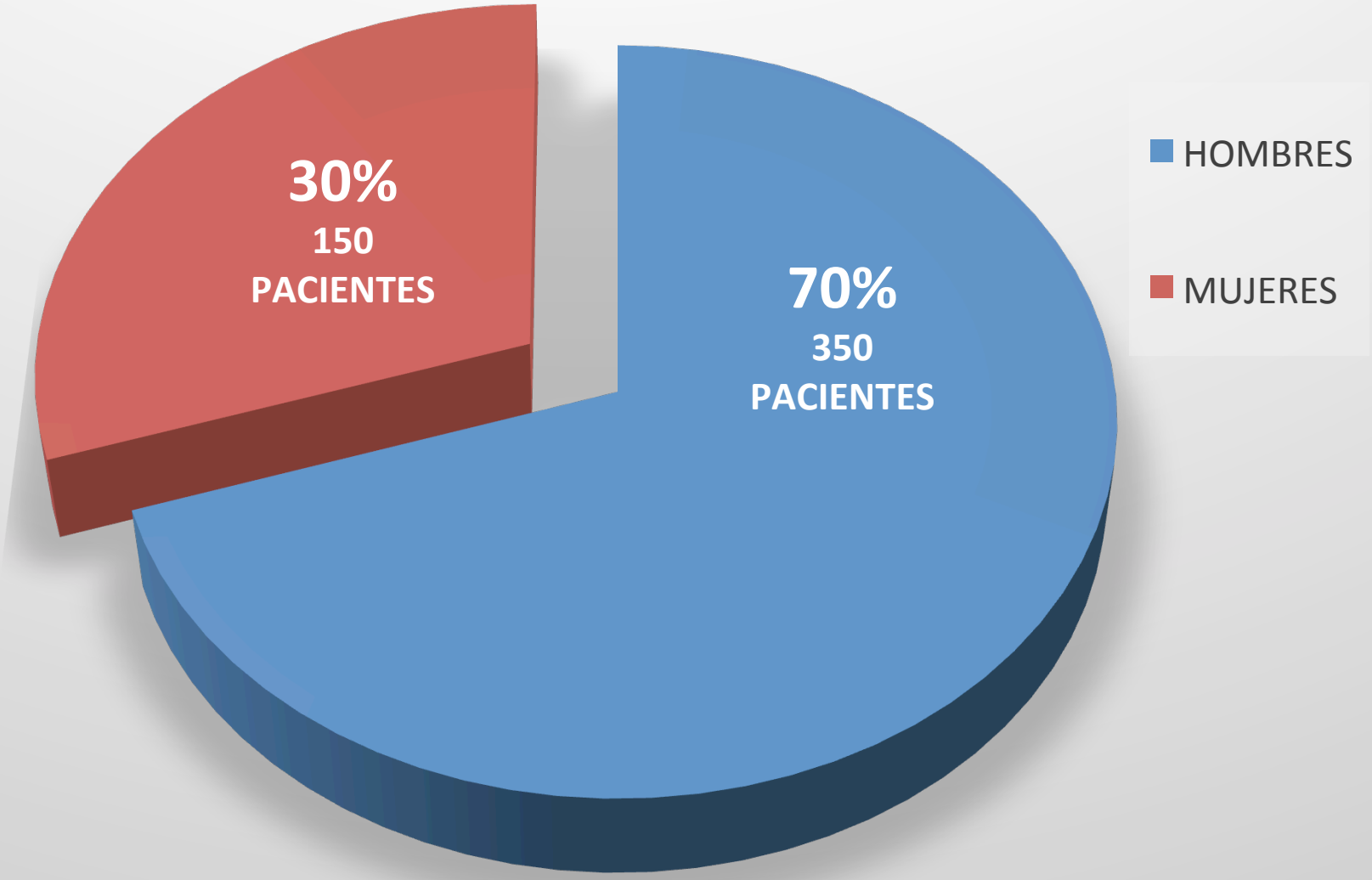

500 pacientes del año 2012 a 2016. promedio de 100 pacientes intervenidos por año

GRAFICO 2. PACIENTES POR GRUPO EDAD

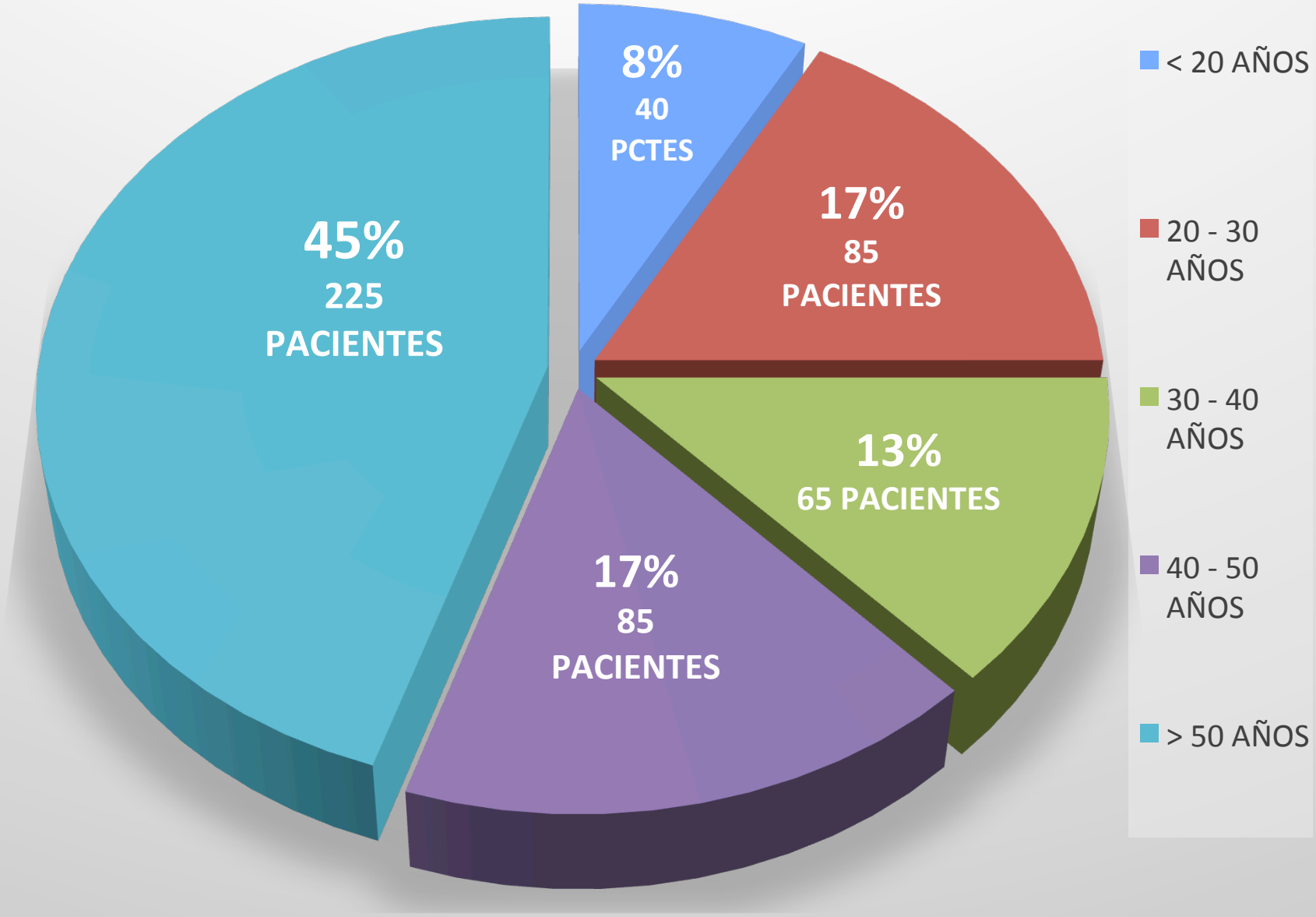

GRAFICO 3. PACIENTES POR MANEJO REALIZADO

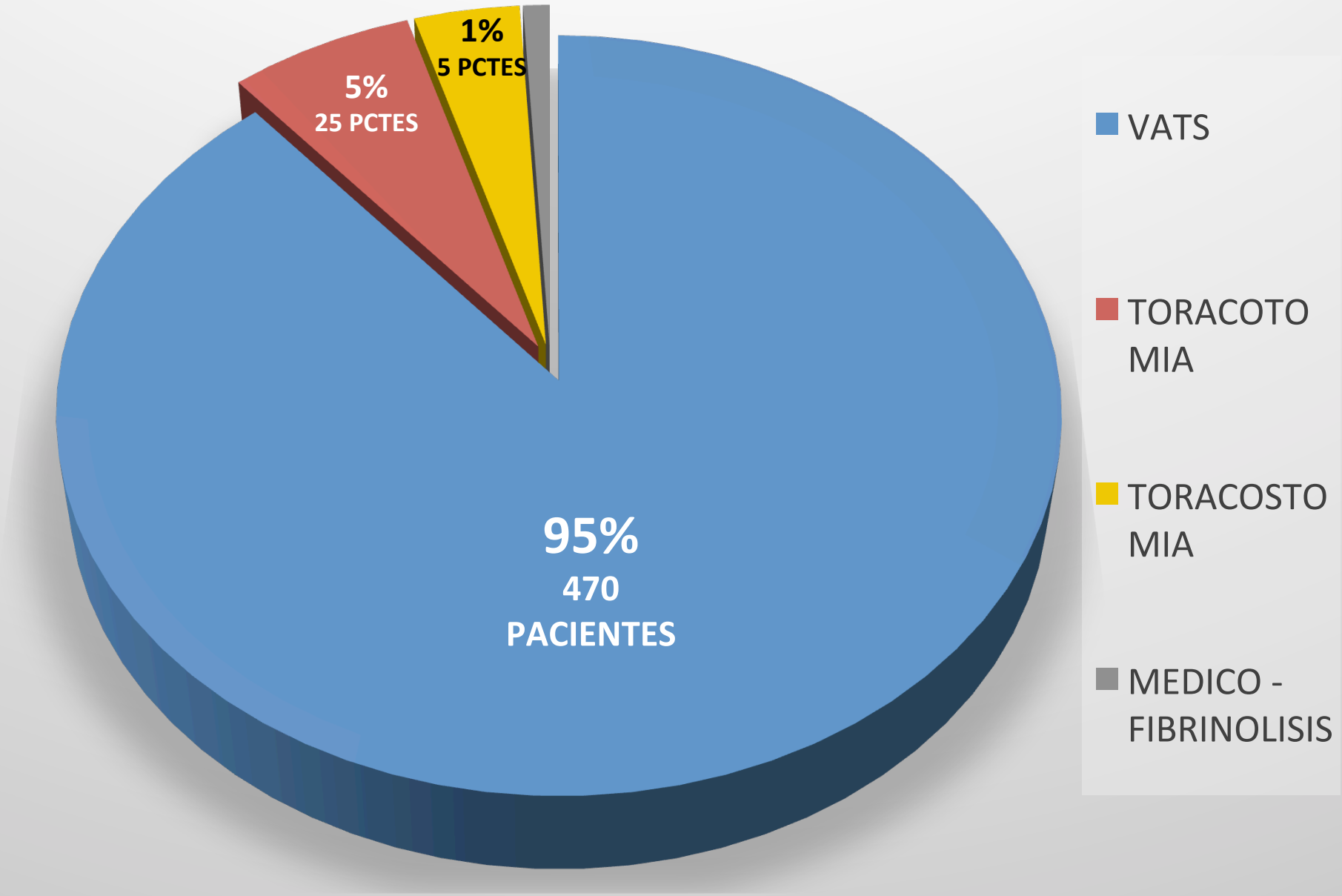

AFICO 4. TIPO DE PROCEDIMIENTO CON DIAS DE HOSPITALIZACI

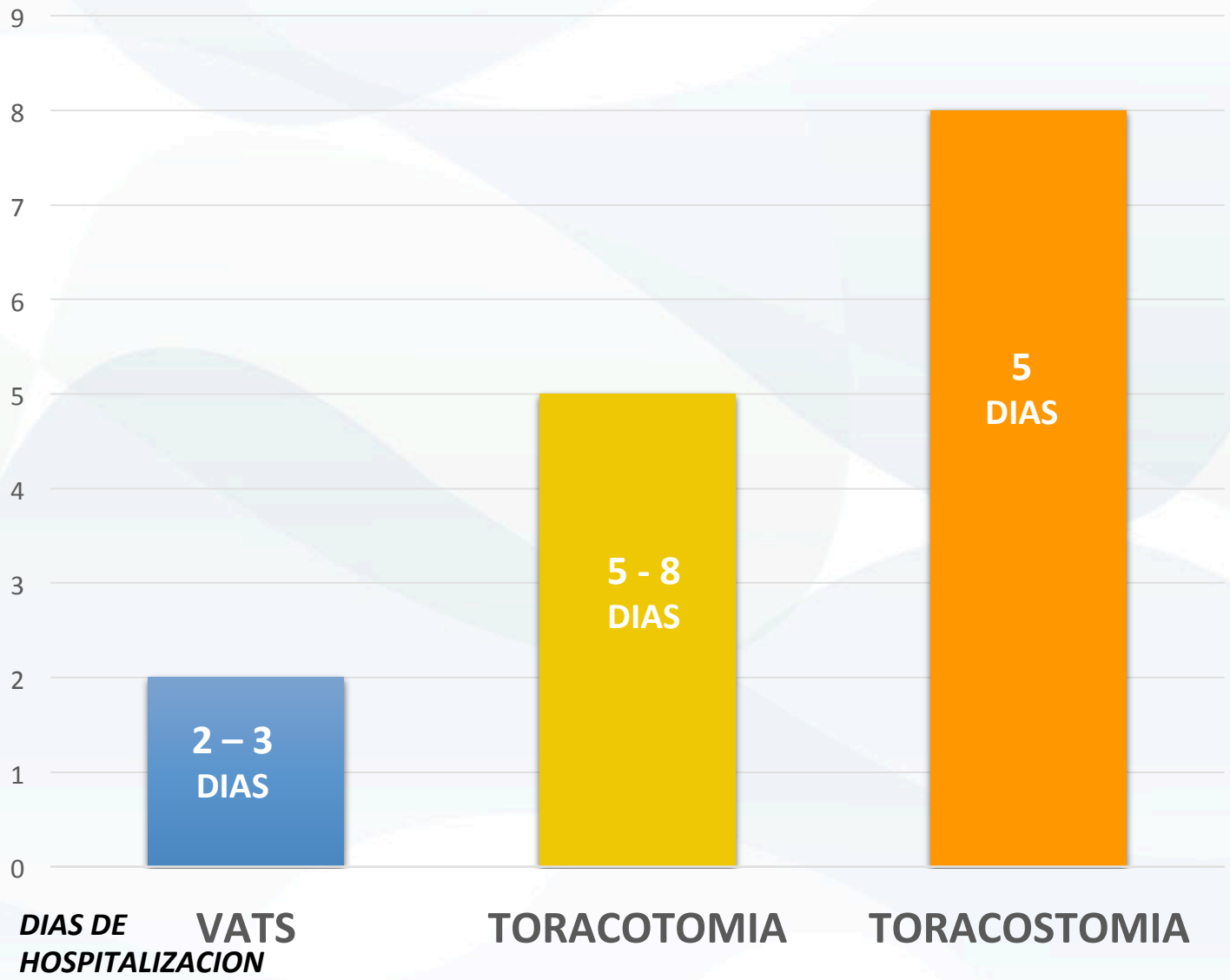

GRAFICO 5. TIPO DE CIRUGIA CON REOPERACION

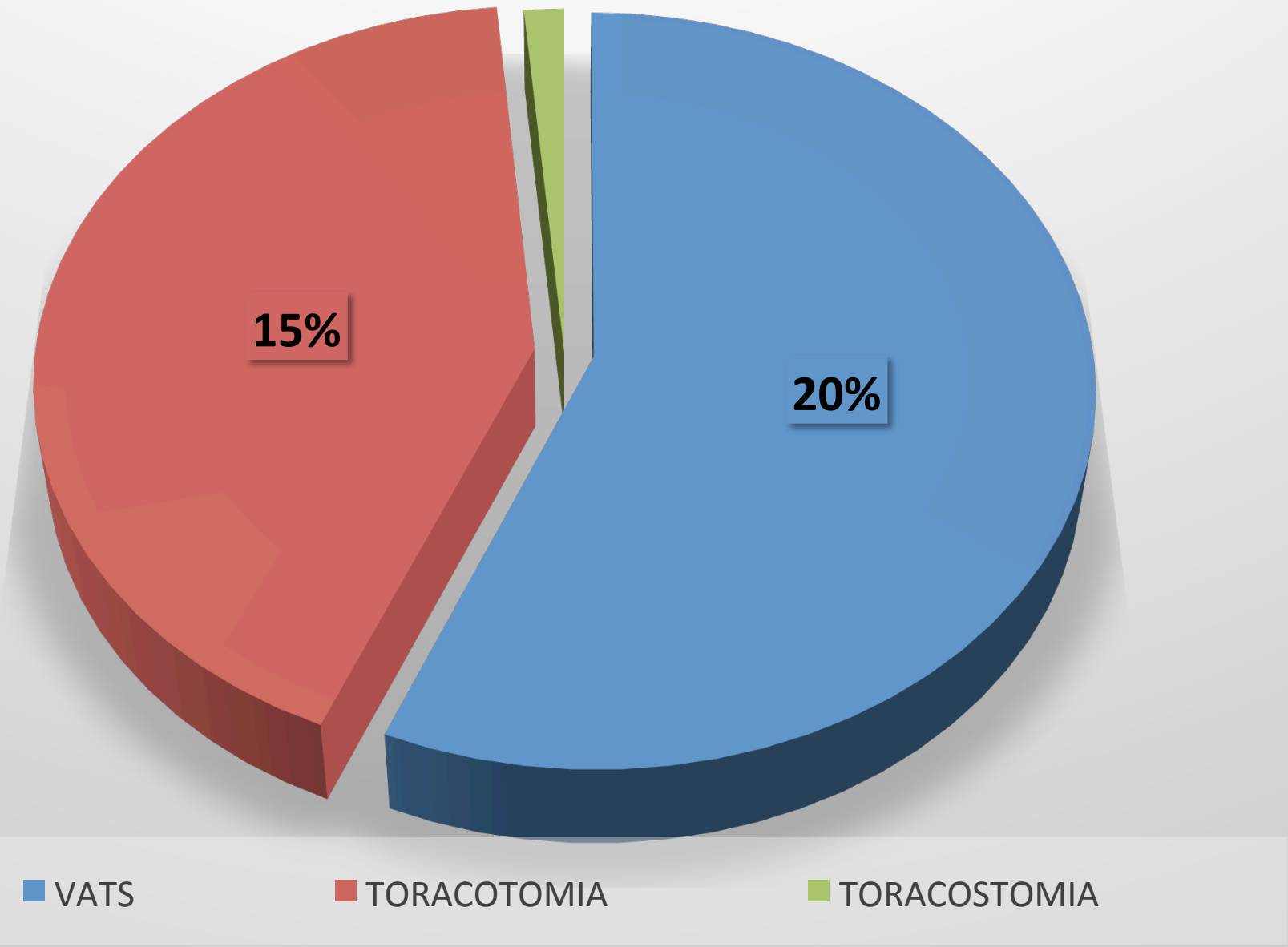

GRAFICO 6. TIPO DE CIRUGIA CON RECUPERACIÓN

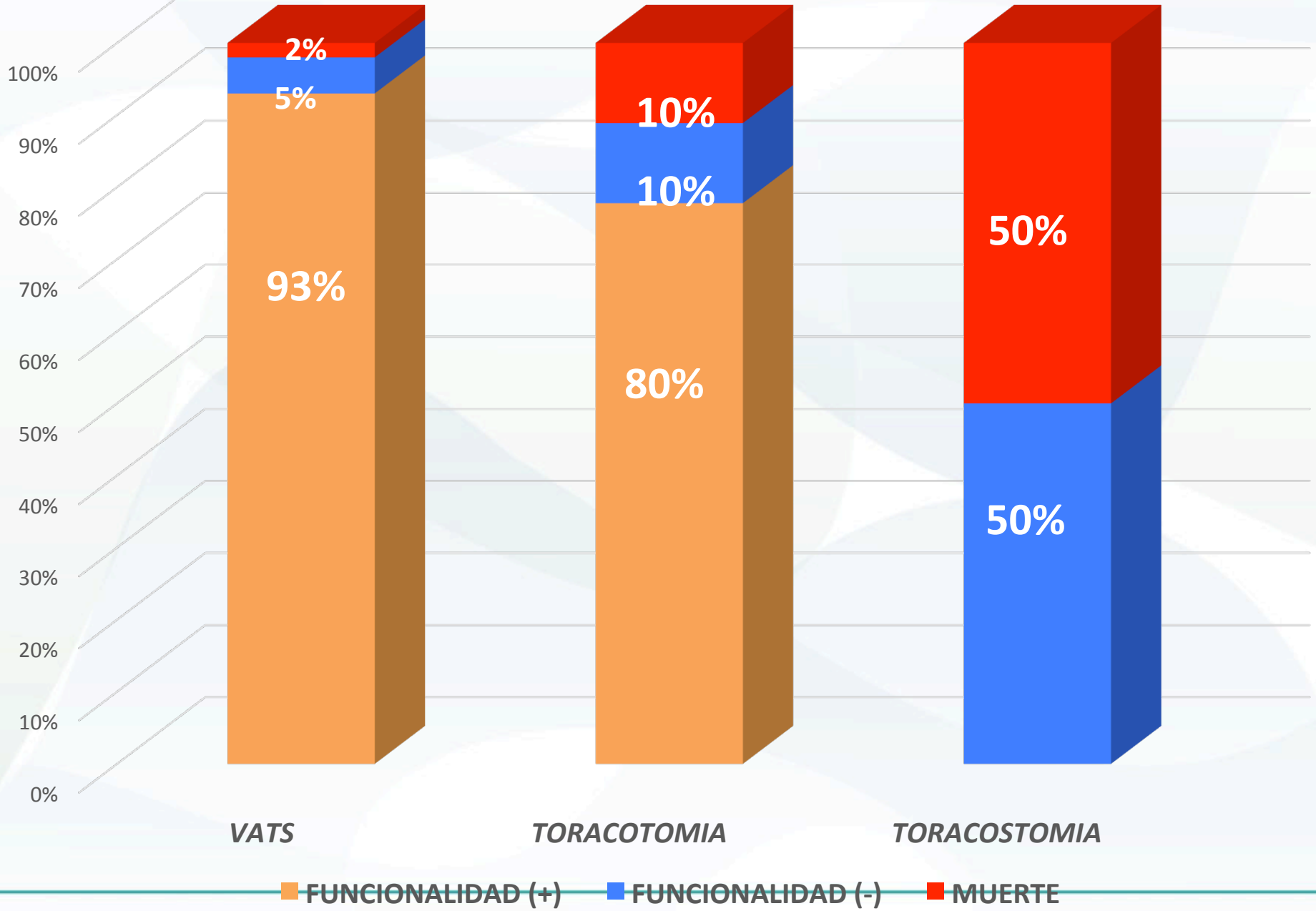

INTÓRAX
Instituto de Enfermedades del Tórax del Nororiente Colombiano

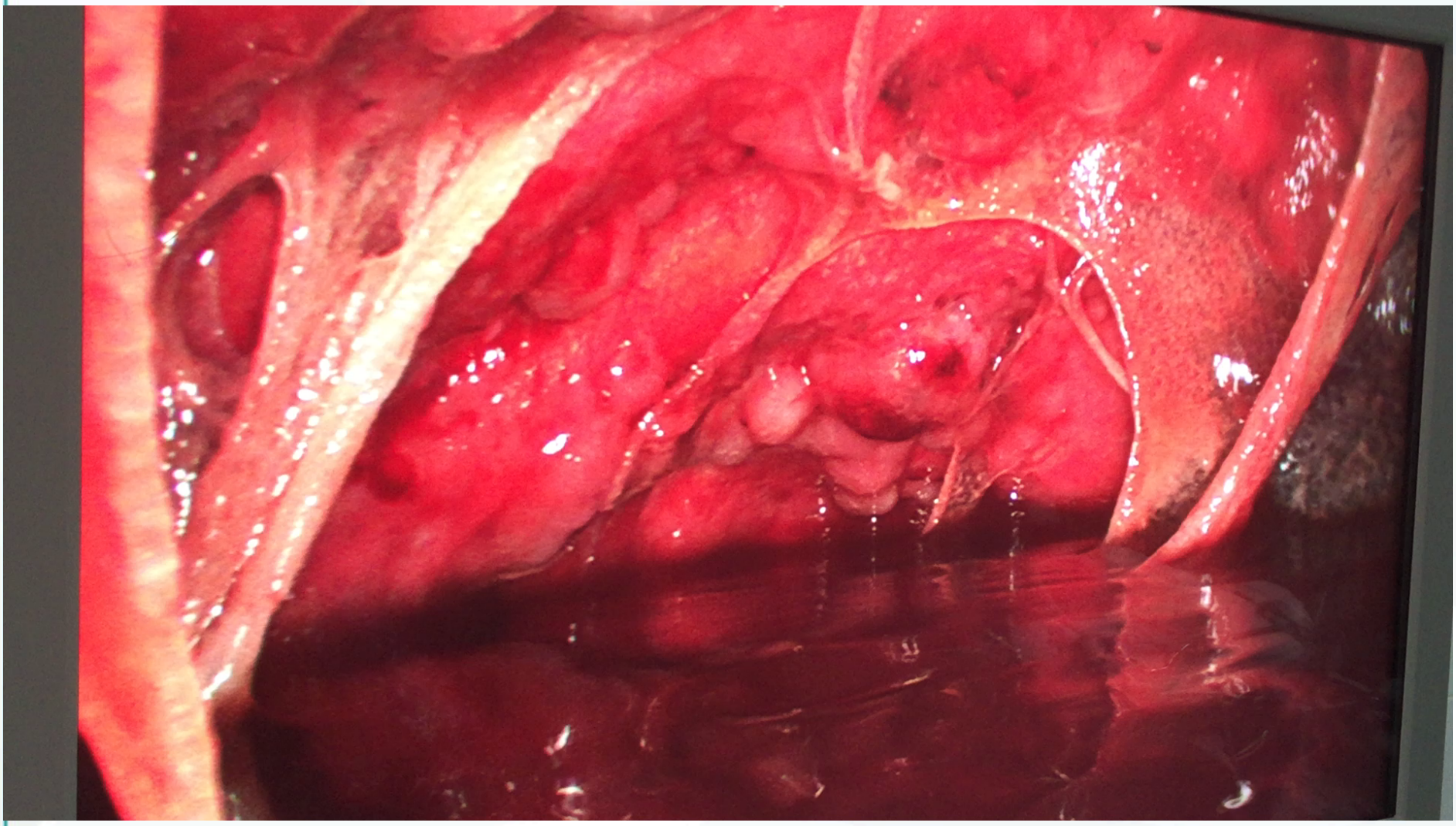

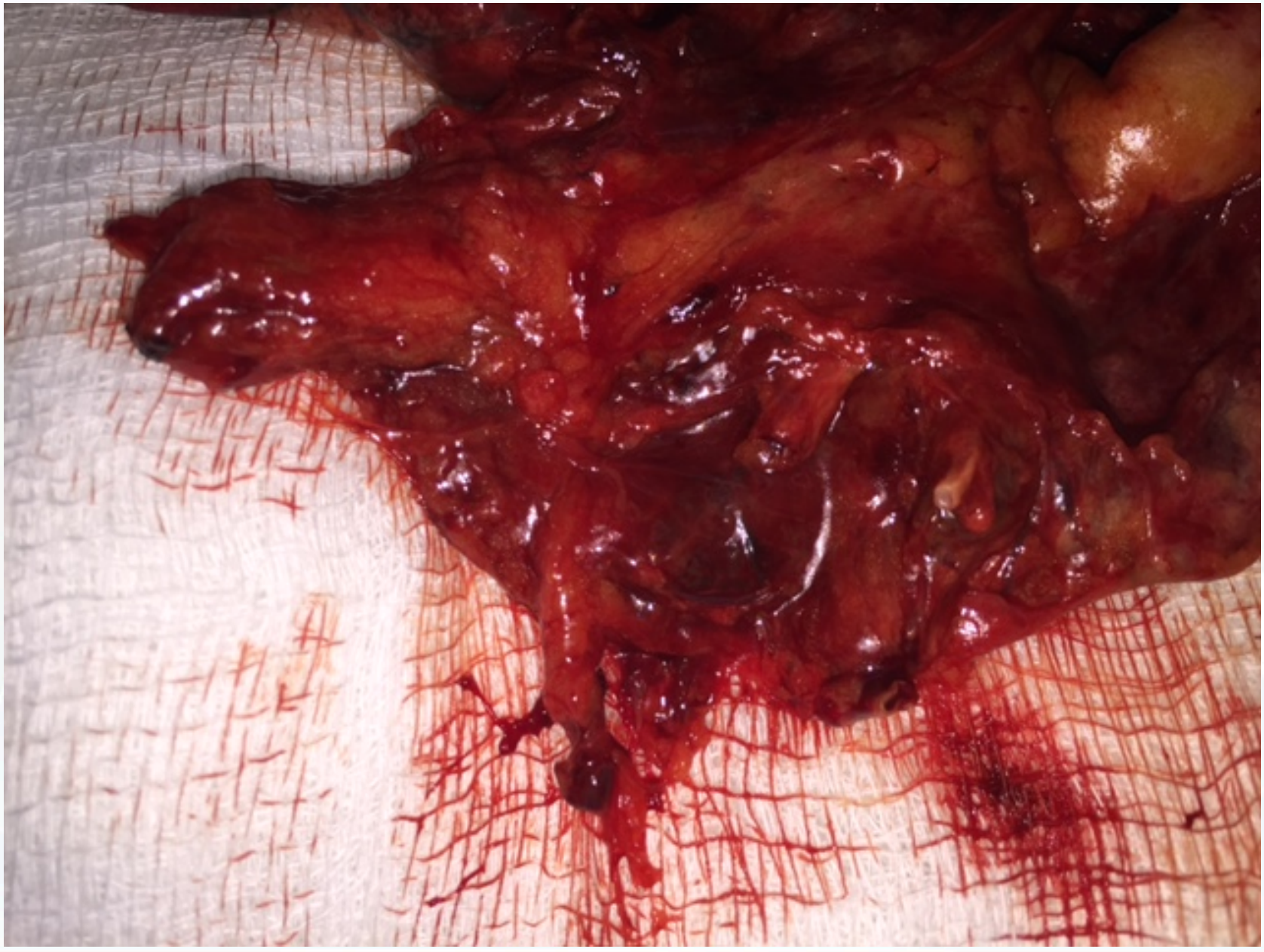

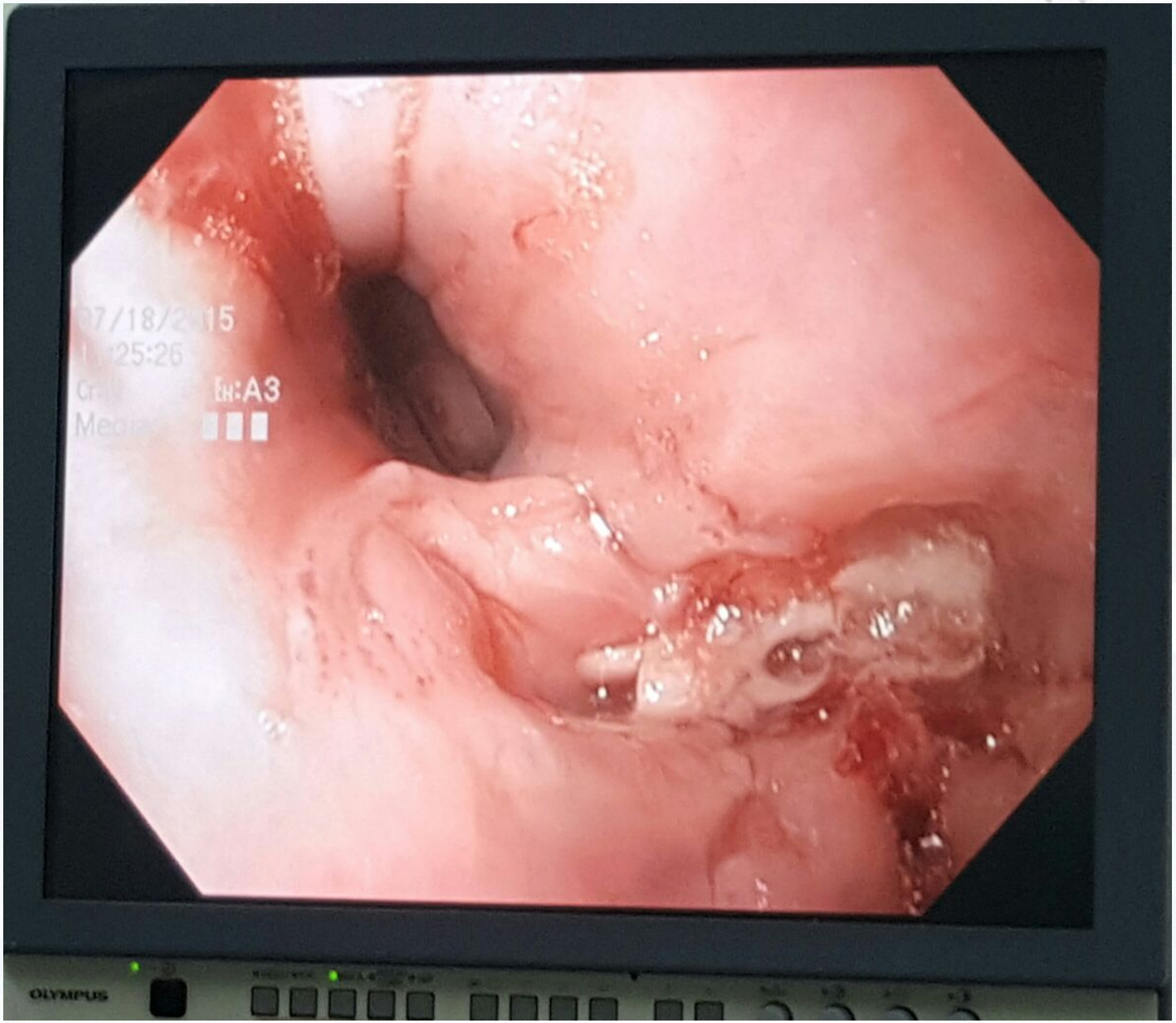
EN:A3
OLYMPUS

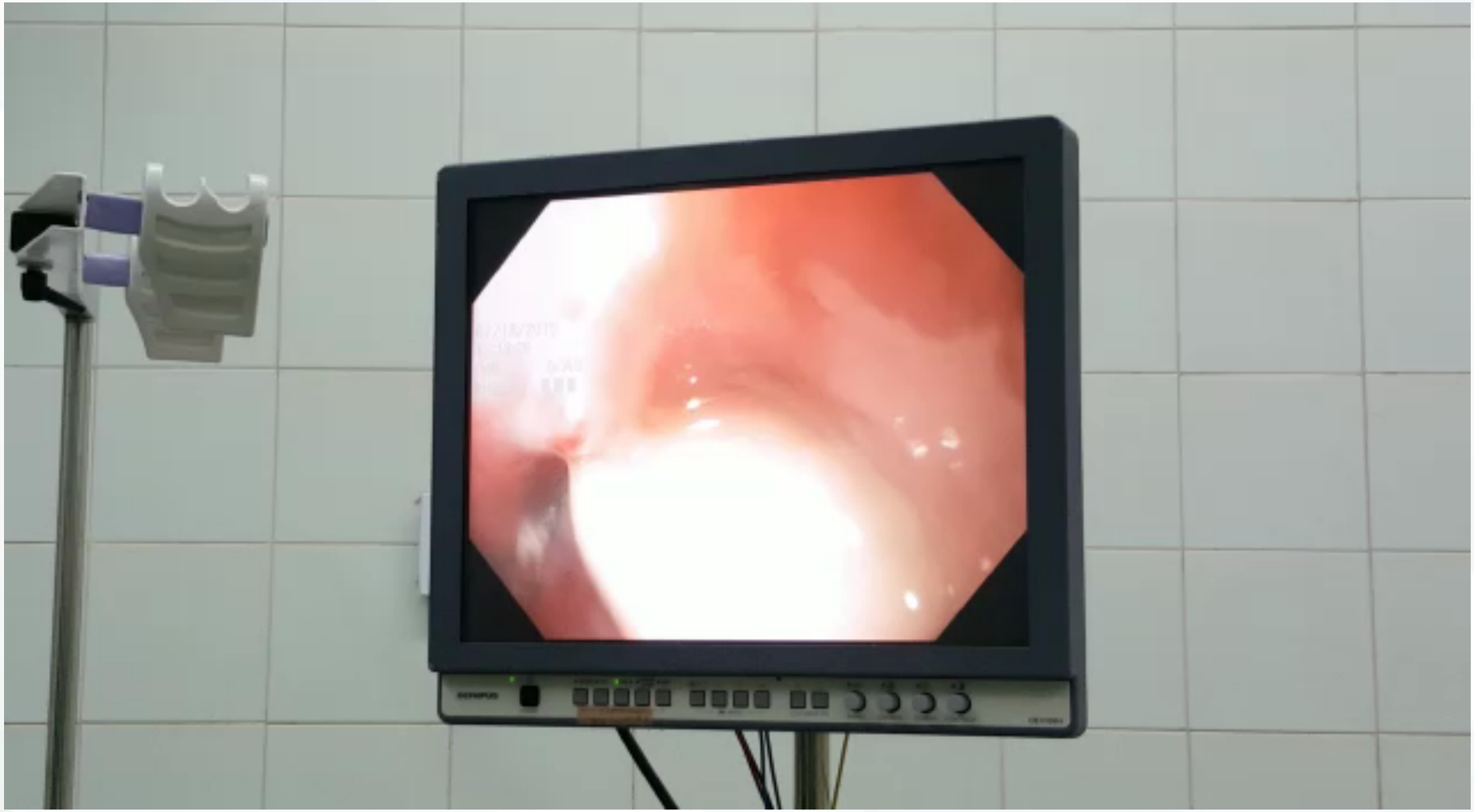

INTÓRAX
Instituto de Enfermedades del Tórax del Nororiente Colombiano

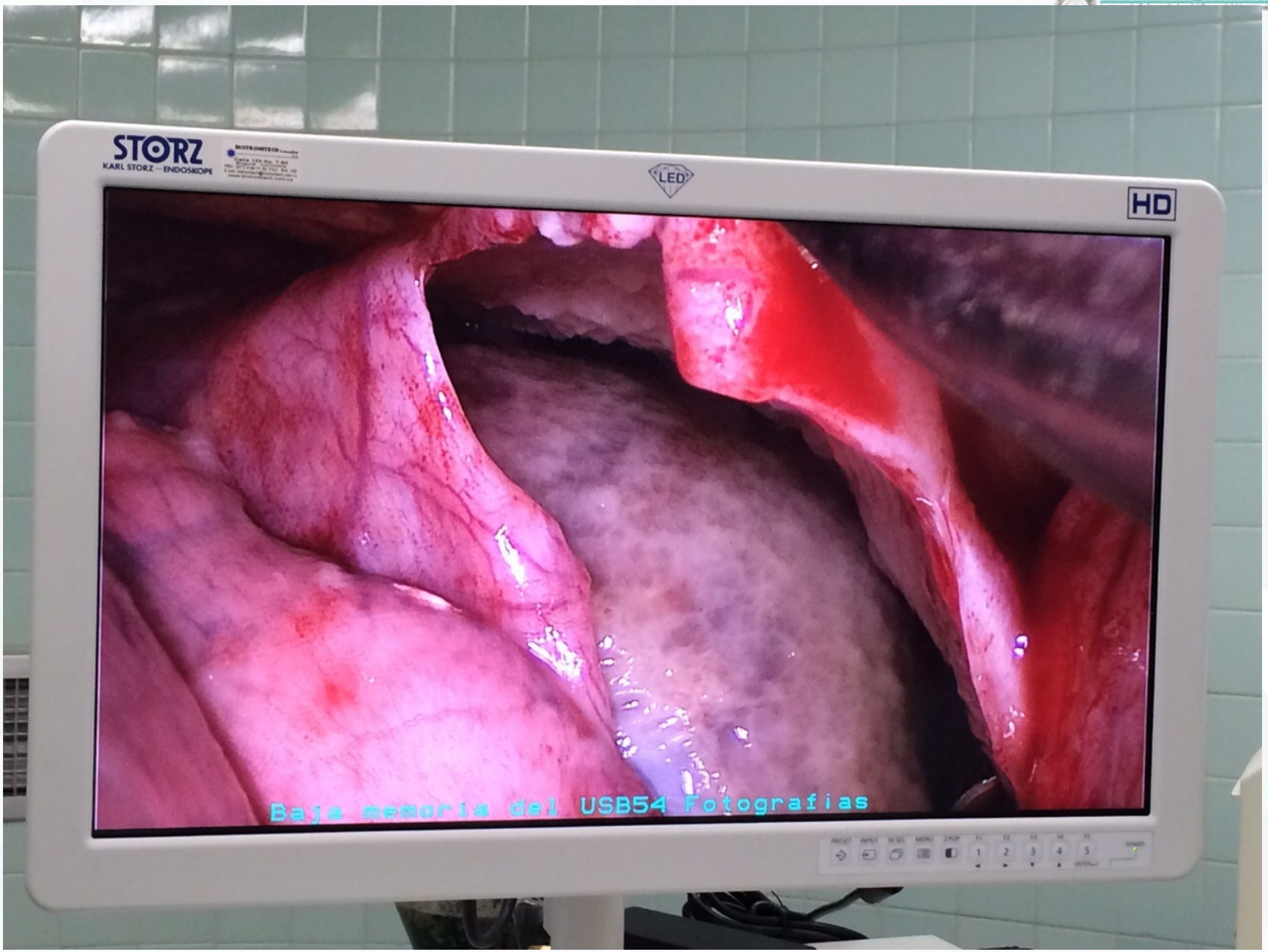
STORZ
KARL STORZ — ENDOSKOPE
LED
HD
Baja memoria del USB54 Fotografias

STORZ
HD
Baja memoria del USB54 Fotografias

CONCLUSIONES

- TÉCNICAS VRS CONDUCTA
- VATS
- MANEJO TEMPRANO
- COMPLEMENTARIO DE LA CIRUGÍA ABIERTA
- "CIRUGÍA TEMPRANA COMO PILAR TERAPÉUTICO MUESTRA MENORES FALLAS Y ESTANCIA"
- GRUPO, OPORTUNIDAD, COMPLEMENTARIEDAD Y ÉXITO

NOMBRE:
APELLIDOS:
EDAD:
DIAGNOSTICO:
PROCEDIMIENTO QUIRURGICO:
ANTECEDENTES
HTA (-)
Diabetes (-)
Alergias (-)
stryker

INTÓRAX
Instituto de Enfermedades del Tórax del Nororiente Colombiano

SALIDA DE
EMERGENCIA

INTÓRAX
Instituto de Enfermedades del Tórax del Nororiente Colombiano

INTÓRAX

Instituto de Enfermedades del Tórax del Nororiente Colombiano

INTÓRAX
Instituto de Enfermedades del Tórax del Nororiente Colombiano

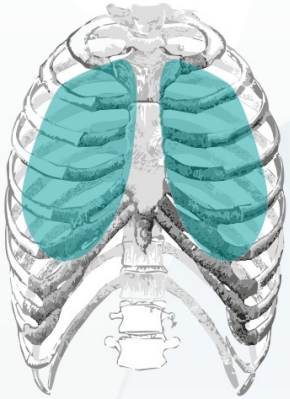

INTÓRAX

Instituto de Enfermedades del Tórax del Nororiente Colombiano

INTÓRAX

XVII Congreso Colombiano de Neumología y Cirugía de Tórax