TORACOSTOMIAS Y SISTEMAS DE DRENAJE

FUNDACIÓN UNIVERSITARIA DE CIENCIAS DE LA SALUD
FUCS

E.S.E. Hospital Universitario ERASMO MEOZ

INTÓRAX
INSTITUTO DE ENFERMEDADES DEL TÓRAX DEL NORORIENTE COLOMBIANO

PAOLA FERNANDEZ TUTA
RESIDENTE IV AÑO CIRUGIA GENERAL
ROTACIÓN CIRUGIA DE TORAX

DEFINICIÓN

Se llama así al procedimiento por medio del cual drenamos la cavidad pleural, de liquido, aire o ambos, a través a través de un espacio intercostal.

HISTORIA

460ac

- Hipócrates, describía el uso de un tubo de estaño para los drenajes de empiemas.

1709

- Booerhave describió “Aforismos para conocer y curar las calenturas” uso de tubo flexible con perforación lateral para aplicar succión a la cavidad

1873

- uso de tubo de caucho natural para drenaje de empiema.

1961

- Sherwood medical por primera vez introdujo el catéter plástico

ANATOMIA

Pleura: fina membrana serosa compuesta de células mesoteliales que cubren una delgada lamina de tejido conectivo continua que rodea los pulmones y la caja torácica.

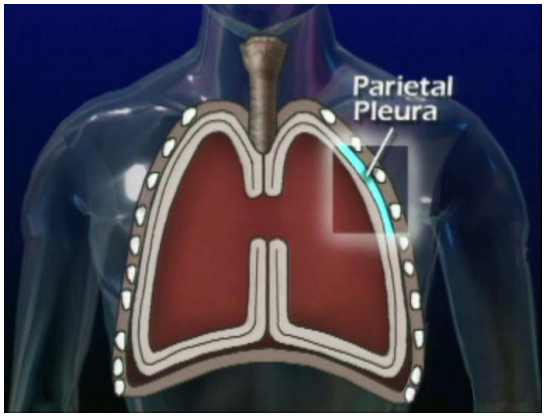

- **Pleura parietal**: reviste la pared torácica, diafragma y mediastino

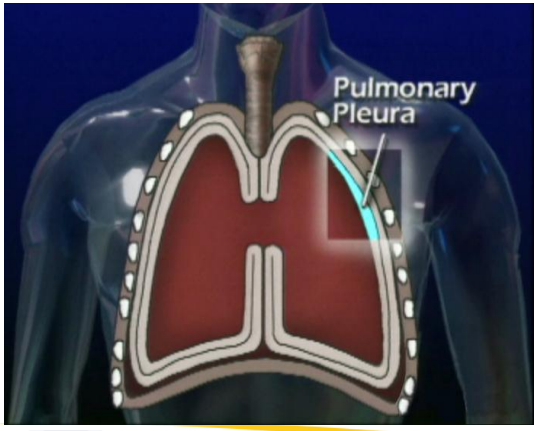

- **Pleura visceral**: cubre el pulmón y cisura interlobar (pleura pulmonar)

Pleura parietal

–**Irrigación:** arterias intercostales, torácica interna, pericardiofrénica, frénica superior.
–**Drenaje linfático:** ganglios intercostales, paraesternales, tronc mediastinico anterior y posterior.
–**Inervación:** nervios intercostales nervio frénico y vago.

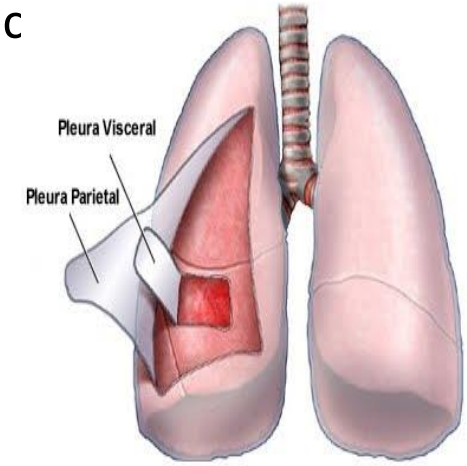

Pleura visceral

–**Irrigación:** arterias bronquiales, arterias pulmonares
–**Drenaje linfático:** ganglios mediastínicos y conducto torácico
– **Inervacion:** plexo nervioso pulmonar, carece de fibras nerviosas sensitivas

ETAPAS DE LA RESPIRACIÓN

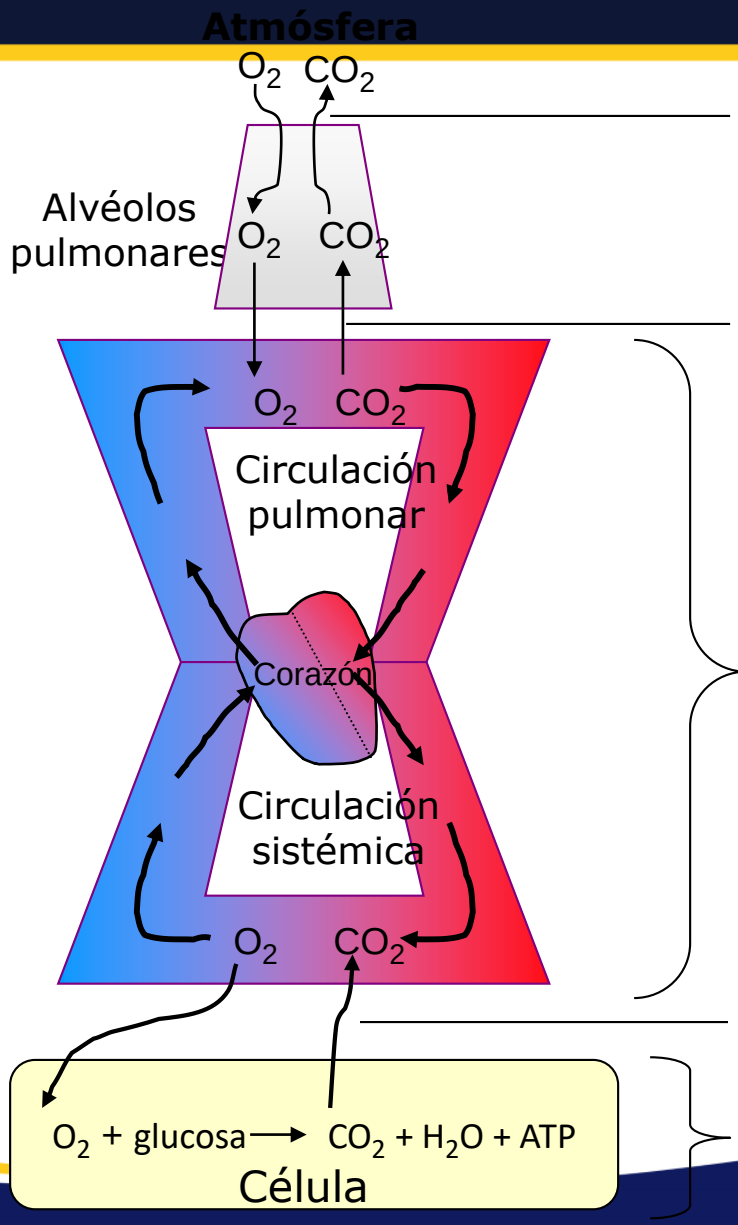

1. Ventilación: intercambio de aire, entre la atmósfera y los alvéolos pulmonares
2. Intercambio de O_2 y CO_2 entre el aire del alveolo y la sangre
3. Transporte de O_2 y CO_2 entre los pulmones y los tejidos
4. Intercambio de O_2 y CO_2 entre la sangre y los tejidos

Respiración celular

POR QUE ENTRA Y SALE AIRE DE LOS PULMONES

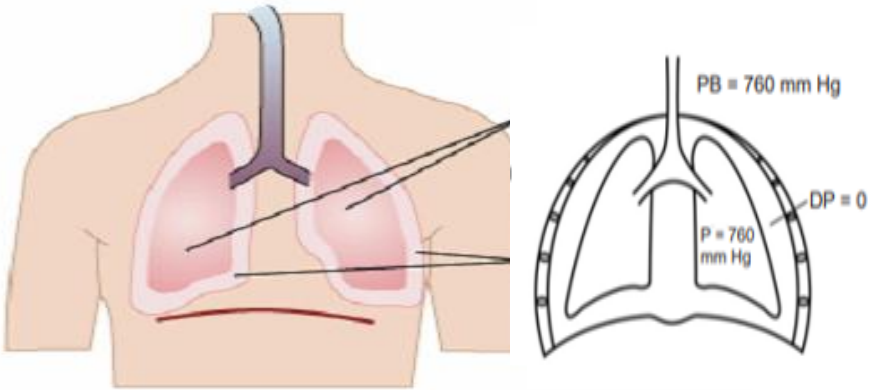

1. REPOSO

$P_{alveolar} = P_{atmosférica}$

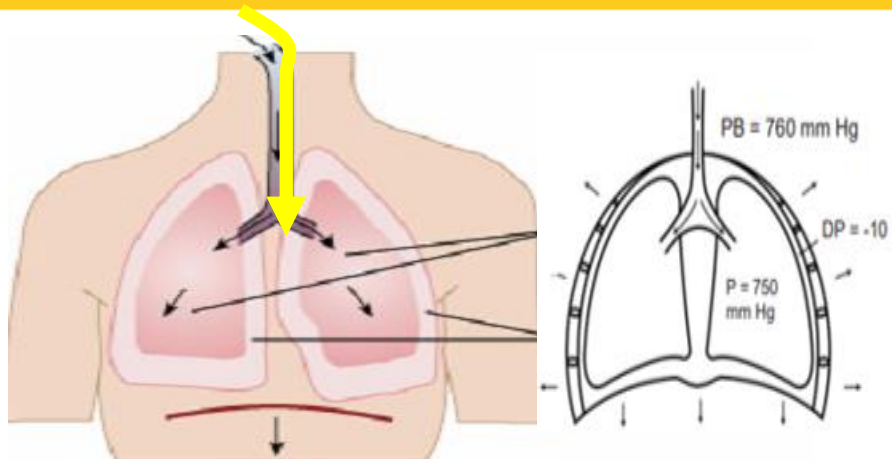

2. INSPIRACION

$P_{alveolar} < P_{atmosférica}$

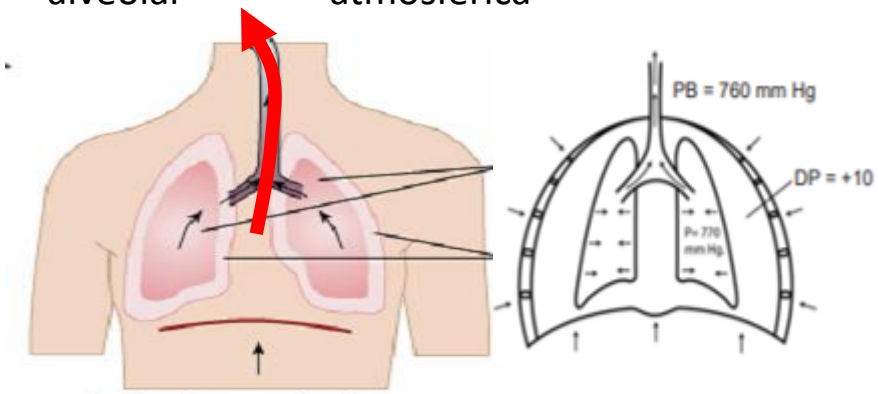

3. ESPIRACION

$P_{alveolar} > P_{atmosférica}$

ESPACIO PLEURAL

Es el área entre las dos pleuras

- **Presión intrapleural**: -4 a -8 cmH2O, mantiene el pulmón expandido y ambas pleuras unidas

- **Fluido pleural**
  - Lubrica la superficie pleural y favorece su deslizamiento durante el ciclo respiratorio
  - Producción: 25-100 ml/día por pleura parietal
  - Drenaje: por linfáticos de pleura visceral
  - Contenido normal: 0,1-0,2 ml/kg (10 ml)

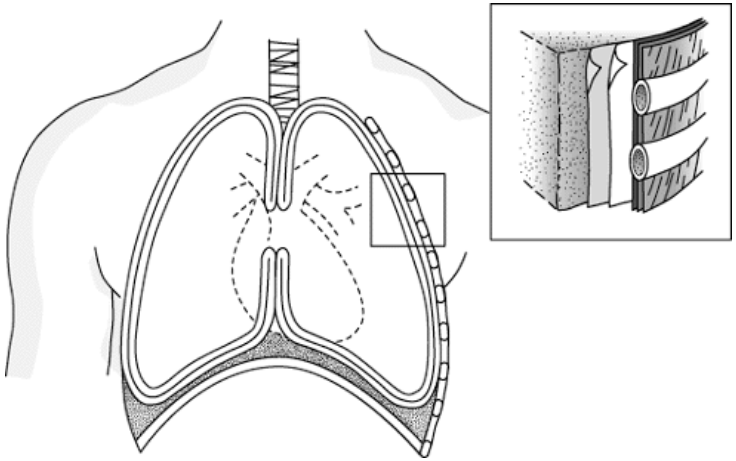

Presión intrapleural -4 y -8cm H2o

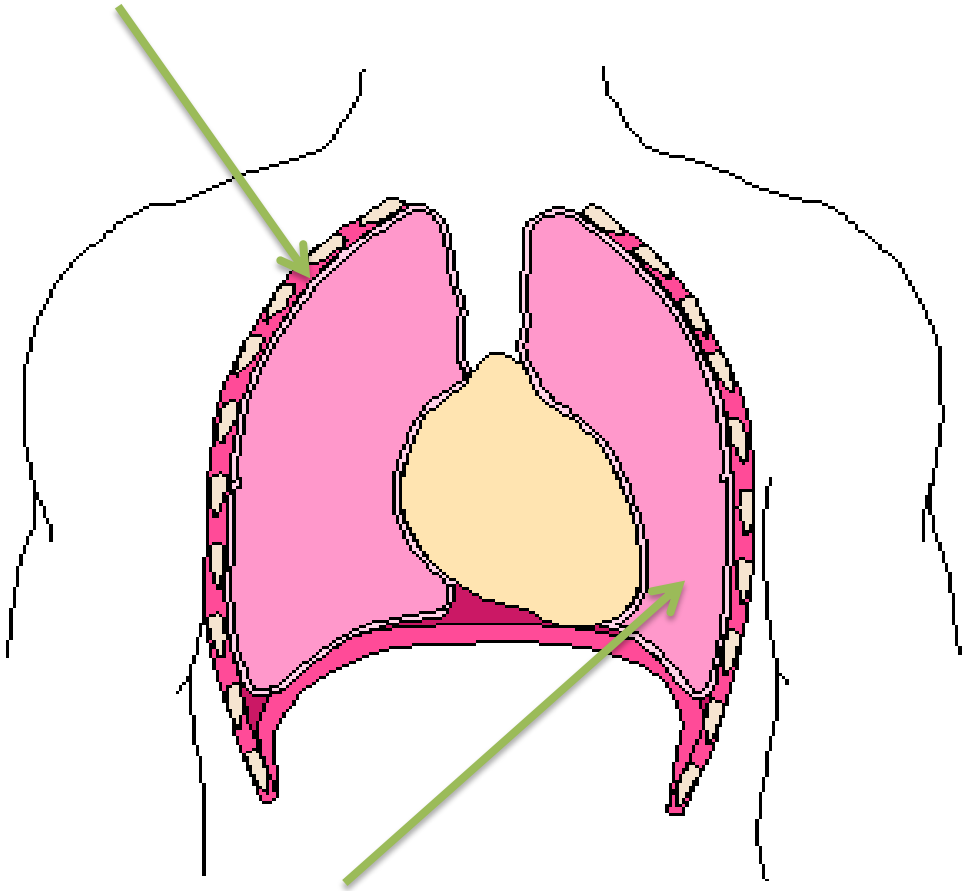

Presión intrapulmonar -4 cm H2o

CLASIFIACIÓN

ABIERTAS

- Mediante la resección de un segmento costal

CERRADAS

- Introducción de un tubo en la cavidad pleural a través del espacio intercostal

OBJETIVOS

- Aliviar la ansiedad y malestar del paciente
- Fomentar el intercambio gaseoso adecuado
- Extraer aire o liquido en forma continua
- Evitar el colapso pulmonar y hemodinámico.
- Promover la reexpancion pulmonar
- Evitar infecciones

INDICACIONES

- Neumotórax
- Hemotórax
- Derrames Pleurales
- Empiema - Quilotórax
- Post Cirugía

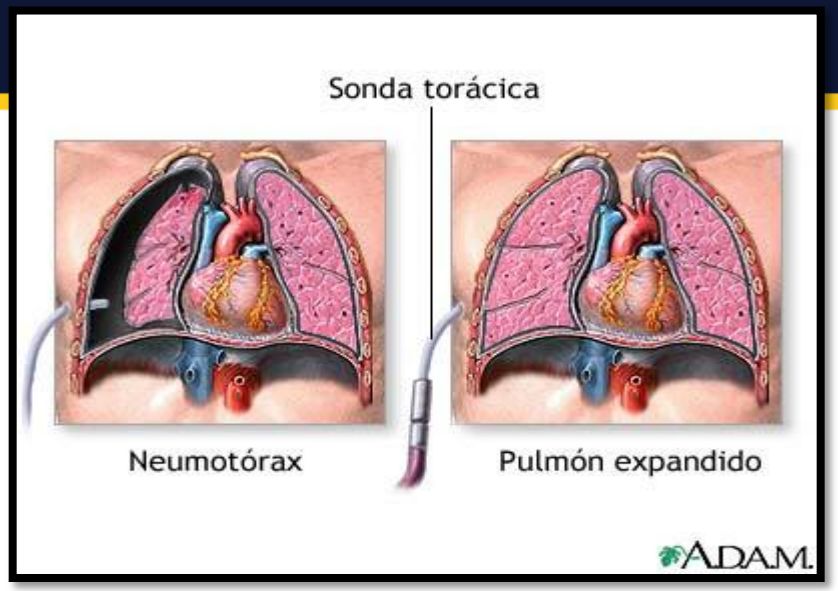

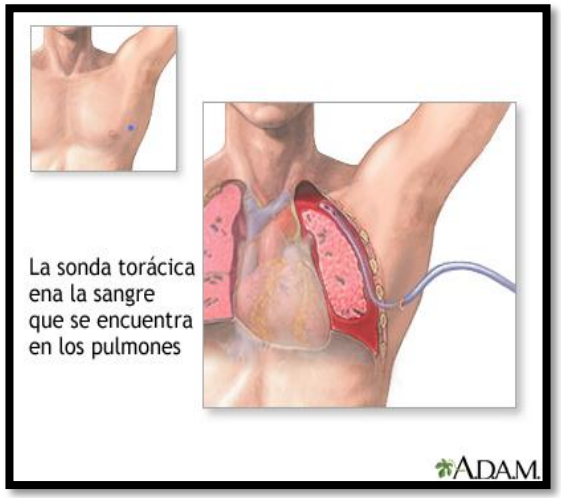

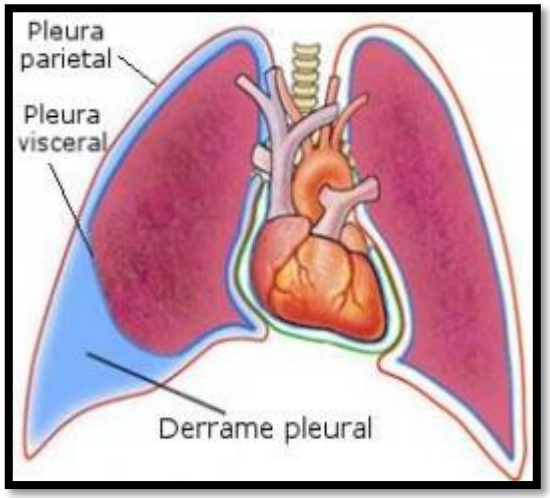

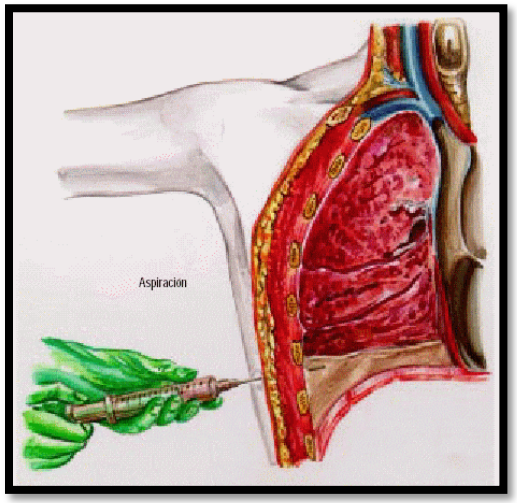

INDICACIONES

Table 1. Indications for Chest-Tube Insertion.

Emergency
Pneumothorax
In all patients on mechanical ventilation
When pneumothorax is large
In a clinically unstable patient
For tension pneumothorax after needle decompression
When pneumothorax is recurrent or persistent
When pneumothorax is secondary to chest trauma
When pneumothorax is iatrogenic, if large and clinically significant
Hemopneumothorax
Esophageal rupture with gastric leak into pleural space
Nonemergency
Malignant pleural effusion
Treatment with sclerosing agents or pleurodesis
Recurrent pleural effusion
Parapneumonic effusion or empyema
Chylothorax
Postoperative care (e.g., after coronary bypass, thoracotomy, or lobectomy)

CONTRAINDICACIONES

CONTRAINDICACIONES ABSOLUTAS:

- Necesidad urgente de una toracotomía
- Pulmón adherido completamente a pared torácica

CONTRAINDICACIONES RELATIVAS:

- Pacientes con coagulopatías
- Consumo de anticoagulantes
- Infección local de la piel

METODO DE INSERCIÓN

Percutánea

- Técnica de seldinger

Quirúrgica

- Disección quirúrgica
- Toracoscopia
- Trocar

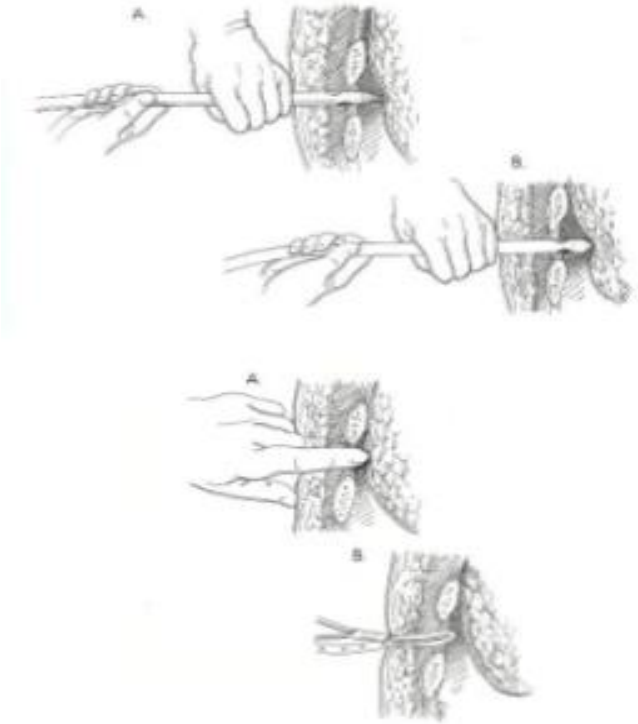

PERCUTANEO

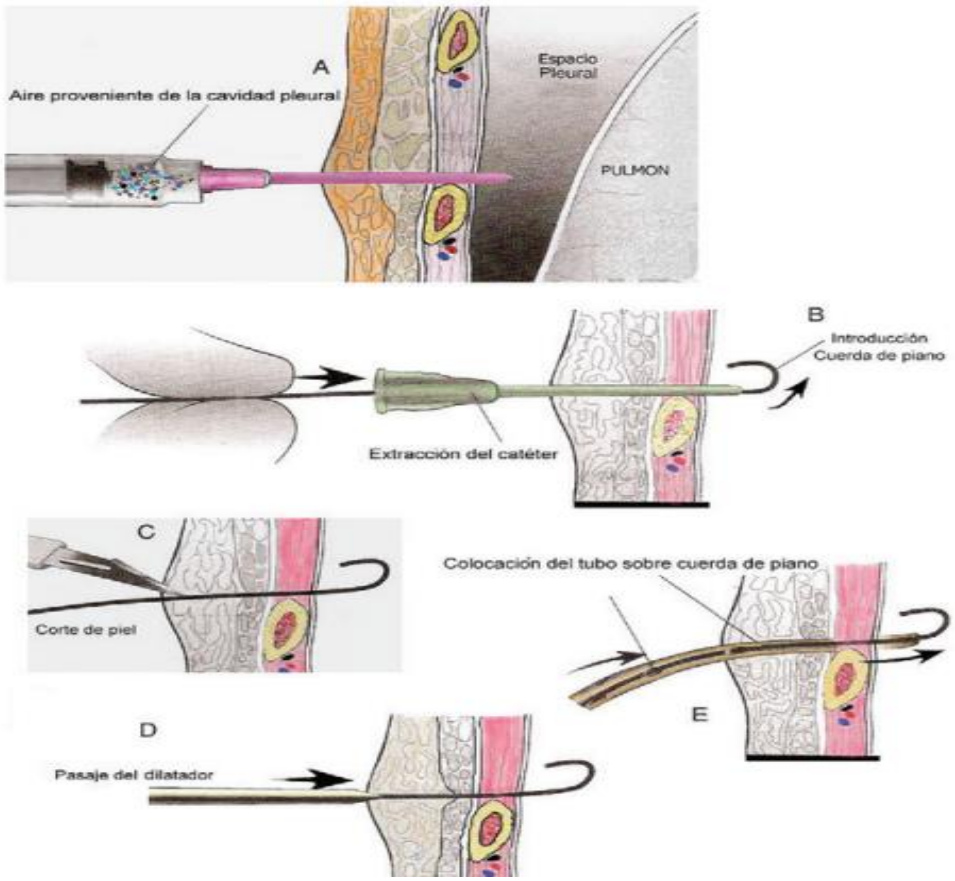
A
Aire proveniente de la cavidad pleural
Espacio Pleural
PULMON
B
Introducción Cuerda de piano
Extracción del catéter
C
Corte de piel
Colocación del tubo sobre cuerda de piano
D
Pasaje del dilatador
E

TORACOSTOMIA ABIERTA

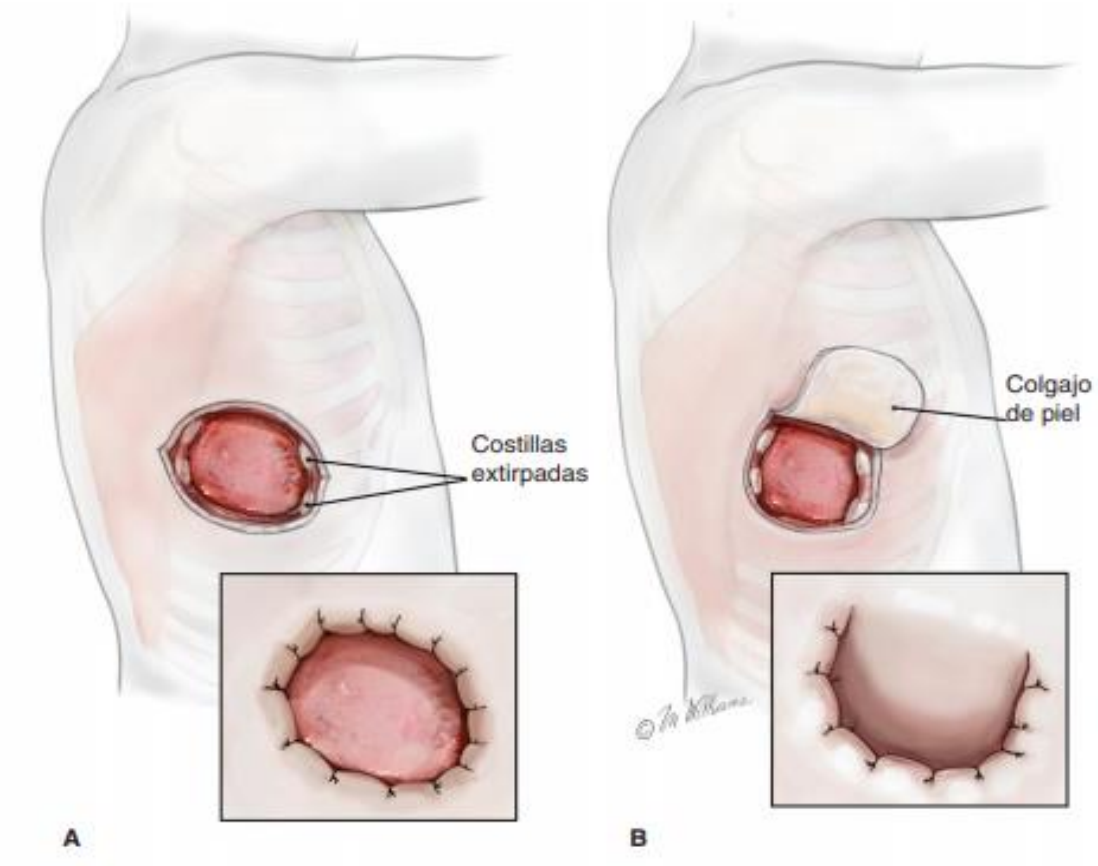

FIGURA 2-14. Aspecto típico de una toracostomía quirúrgica completa con ventana de Clagett (recuadro *A*) o con colgajo de Eloesser (recuadro *B*) con fijación pleurocutánea. Estos defectos normalmente se emplazan en el sitio más declive del tórax.

TORACOSTOMIA CERRADA

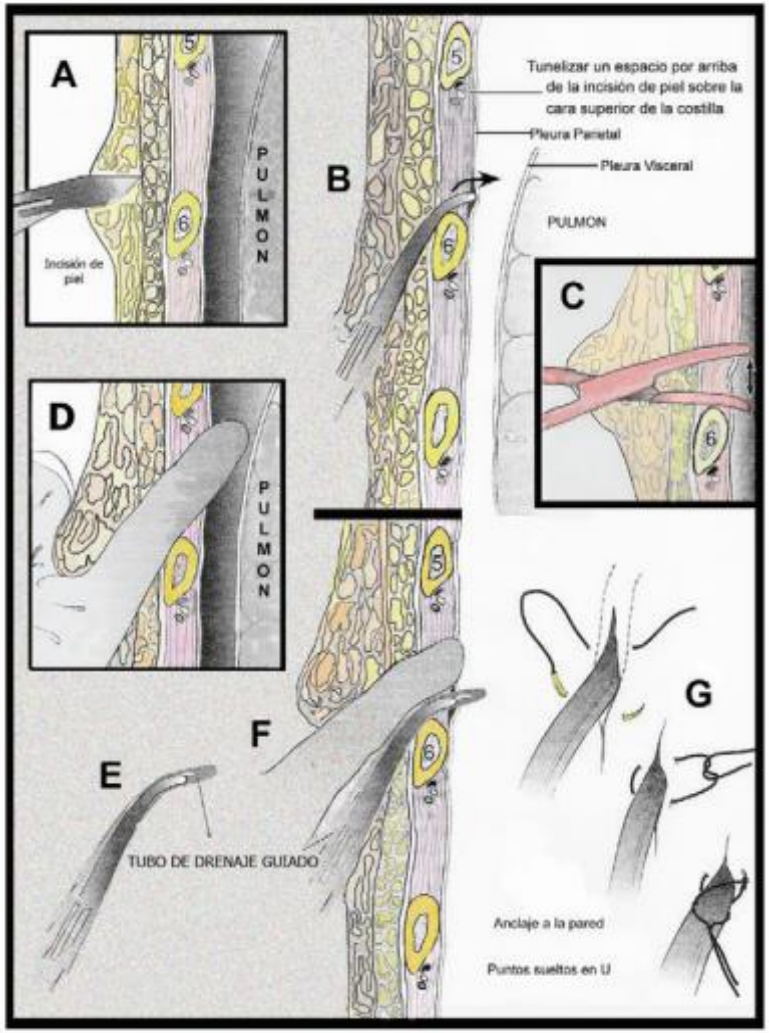



PREPARACIÓN

Selección

Sitio de inserción

Sistema de drenaje

Selección del tubo

- Material
- Diámetro
- Longitud

Ley de Poiseuille; el diámetro interno del tubo, la viscosidad, y la diferencia de presiones entre los extremos, determinan el flujo que se va a lograr a través del mismo.

Edad	Contenido torácico	Tamaño (Fr)
Pediátrica	Aire	16
	Pus	20
	Sangre	24
Adulta	Aire	28
	Pus	32
	Sangre	36

Sitio de inserción del tubo

Triángulo de seguridad

- **Lado anterior**: borde lateral del músculo pectoral mayor
- **Lado posterior**: borde anterior del músculo dorsal ancho
- **Lado inferior**: línea mamilar (5º espacio intercostal)
- **Vértice**: cúpula axilar

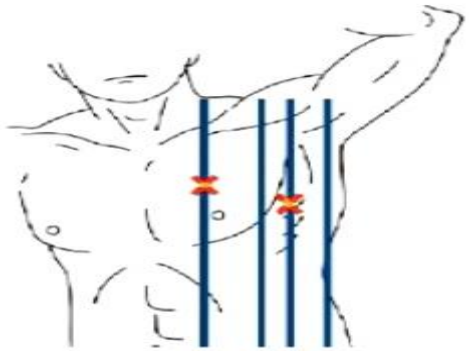

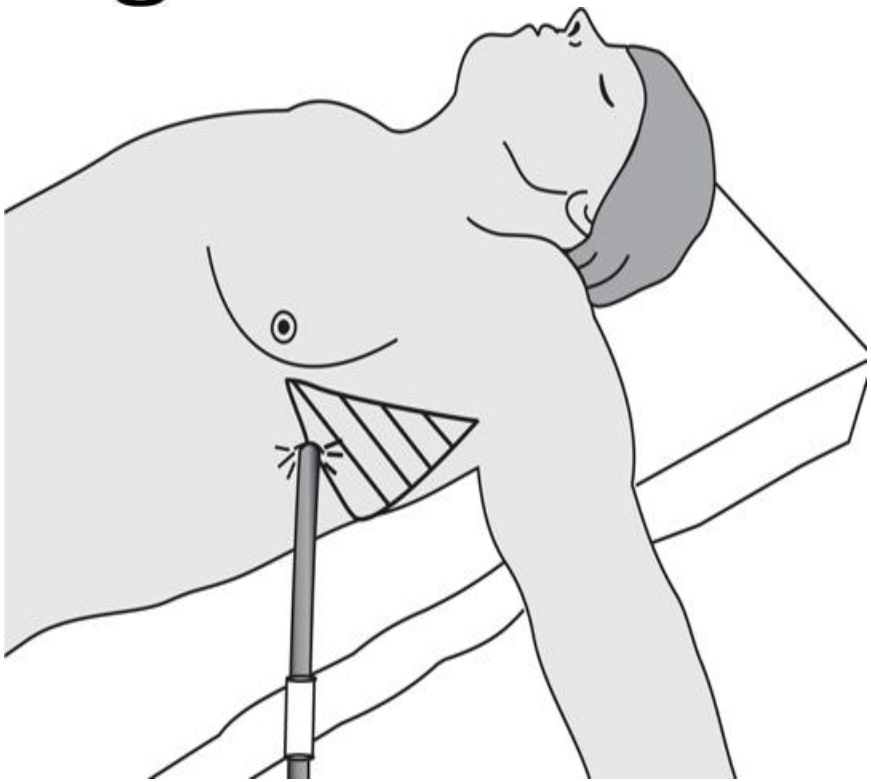

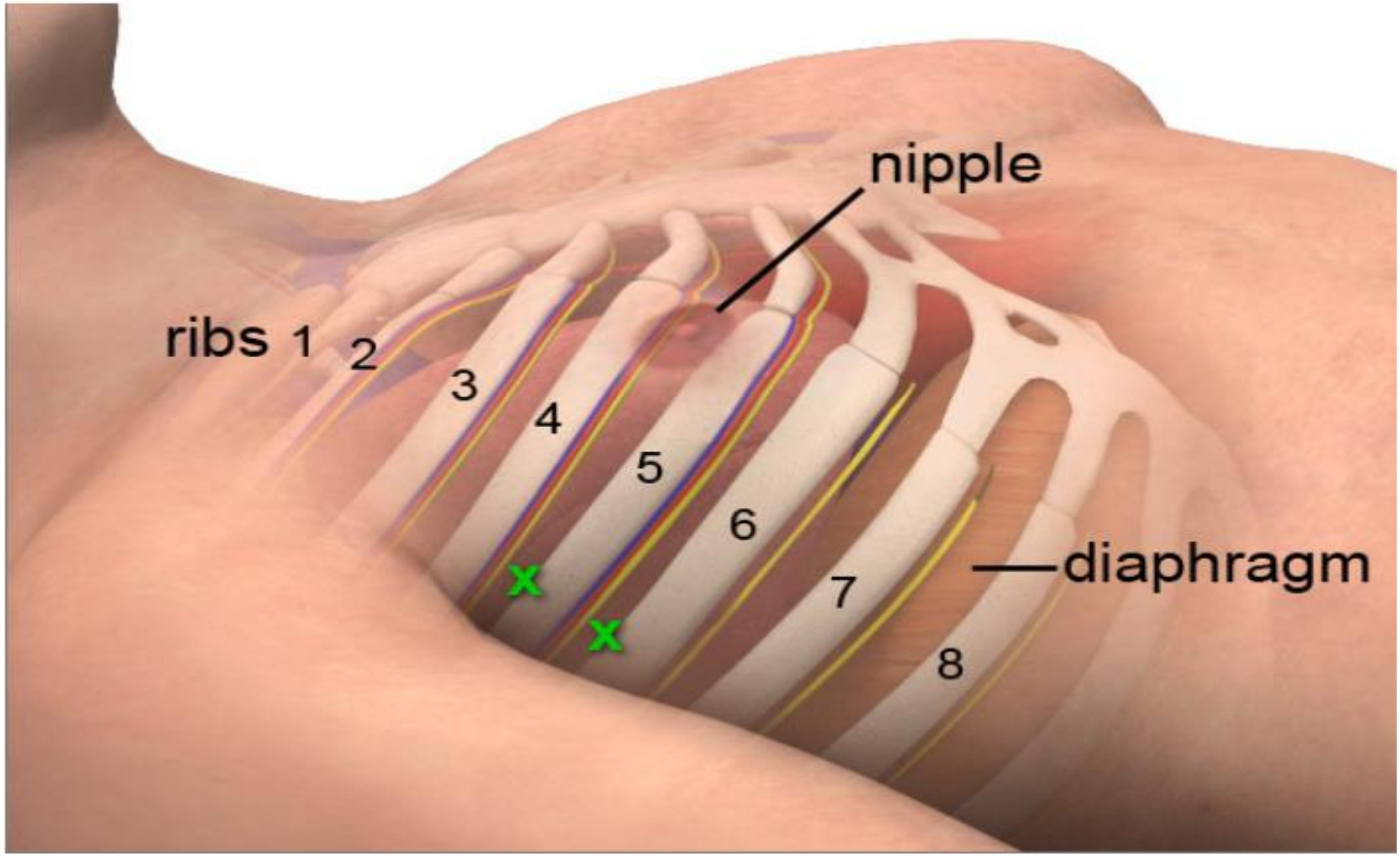
nipple
ribs 1
2
3
4
5
6
7
8
diaphragm
X
X

Sistema de drenaje

Funcionamiento del drenaje pleural

Presión positiva	Gravedad	Aspiración
• Fuerza la salida de aire y liquido desde el tórax • Presión inspiratoria en ventilación mecánica • Presión espiratoria en respiración espontanea	• Sistema colector por debajo del tórax del paciente	• Aumenta la velocidad de extracción del aire y/o liquido

Sistemas colectores

Drenaje activo

- Sistema de tres frascos

Drenaje pasivo

- Válvula de Heimlich
- Drenaje con sello de agua (una o dos frascos)

Mecanismo de funcionamiento

La presión del sistema estará dada por la diferencia en la distancia en que se encuentre sumergida la varilla de control de aspiración y la del sello de agua en forma inversa.

$$P = -(15\ cm\ H_2O - 2\ cm\ H_2O)$$

$$P = -13\ cm\ H_2O$$

Sistemas colectores

SISTEMA DE UN FRASCO,
DRENAJE DE AIRE

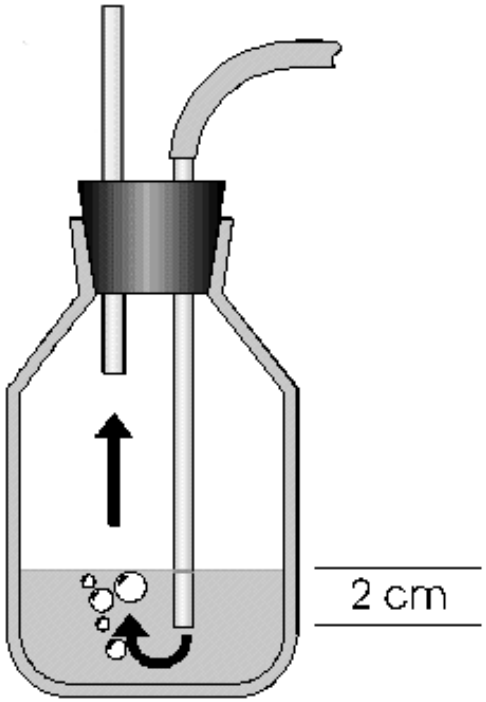

SISTEMA DE DOS FRASCOS,
DRENAJE DE FLUIDO

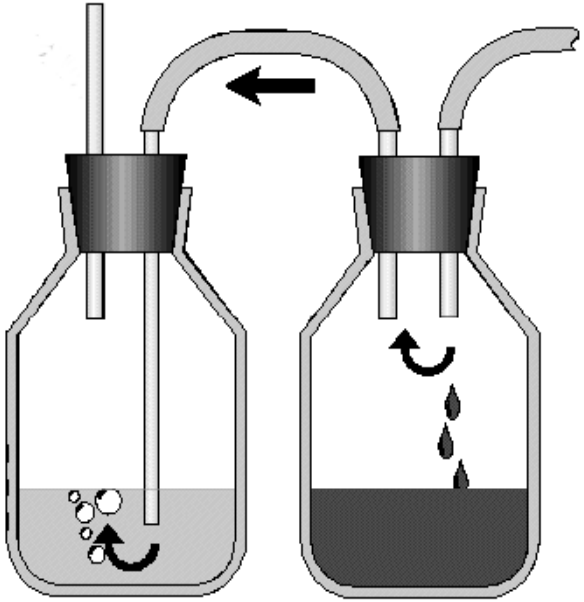

SISTEMA DE TRES BOTELLAS, DRENA FLUIDOS Y RESTAURA PRESION PLEURAL

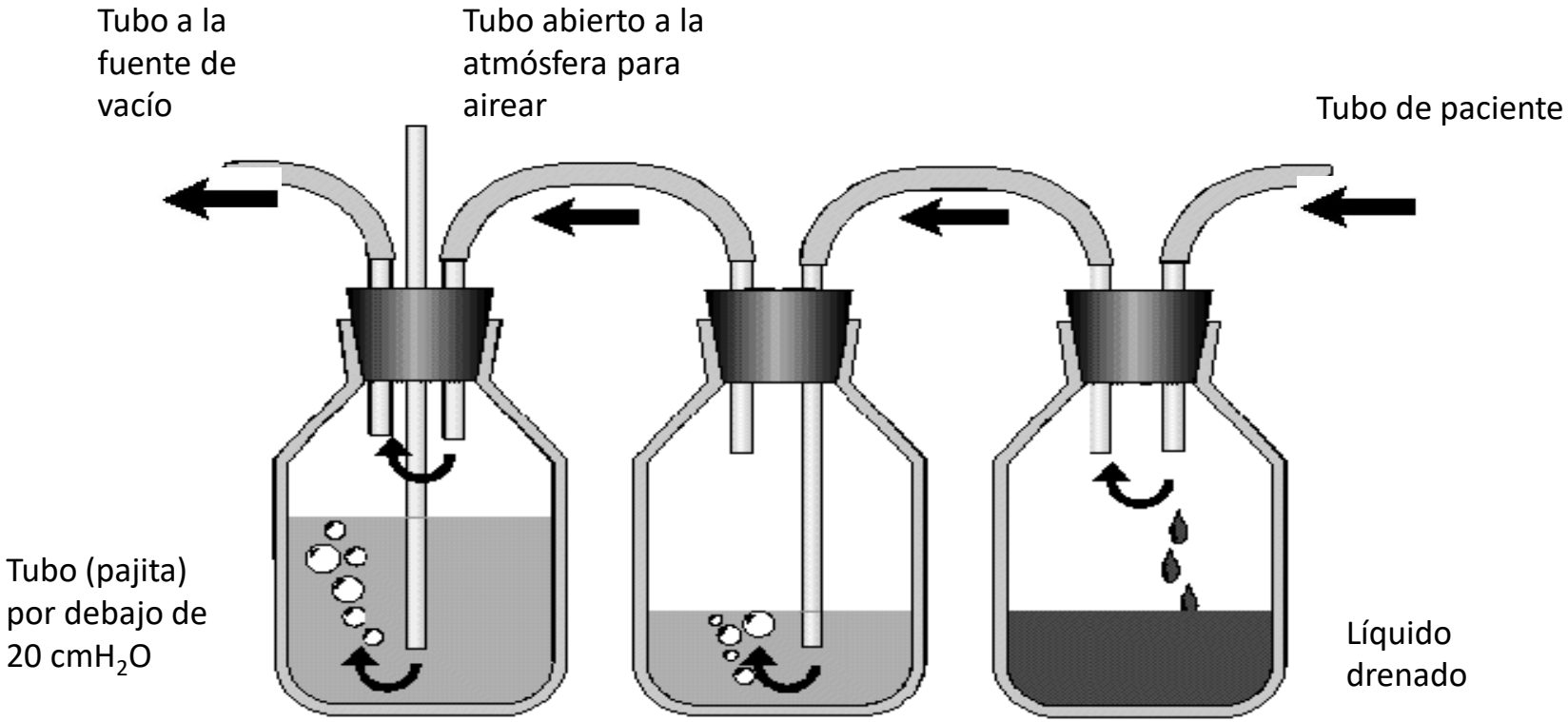

SISTEMA COMPACTO DE DRENAJES

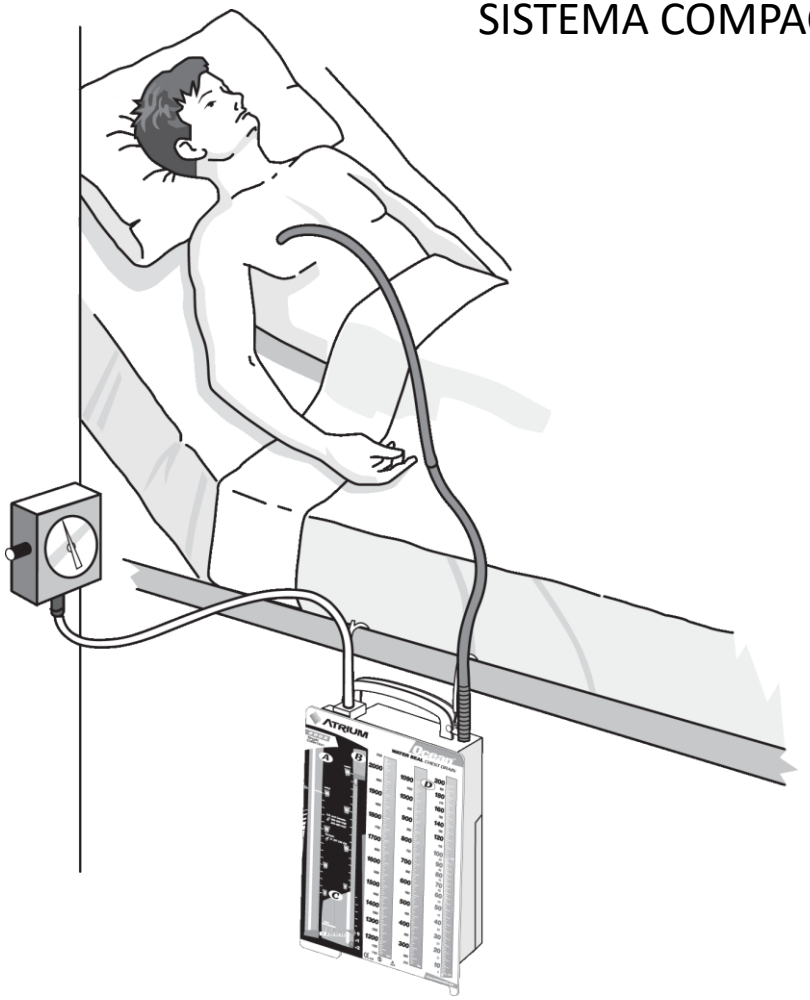

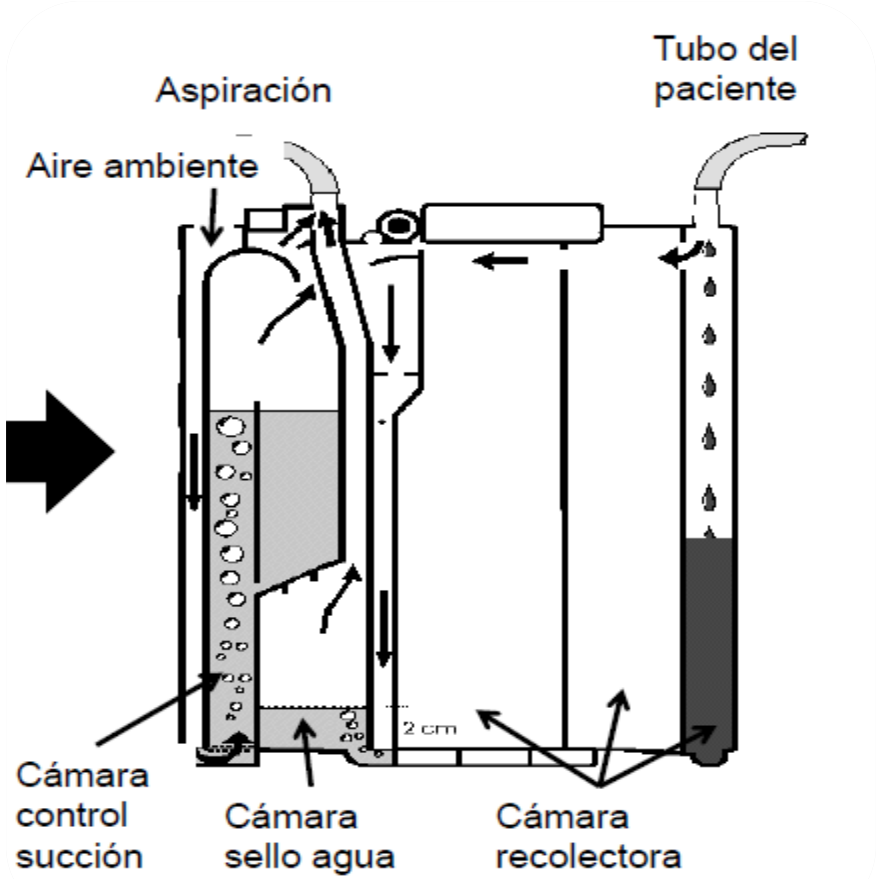

Tres cámaras:

Recolección: capacidad hasta 2500 ml.

Sello de agua: hasta nivel predeterminado; controla la dirección de flujo de la succión entre el paciente y la cámara de recolección, pero no en sentido contrario.

Reguladora de magnitud de succión: determinada por la altura hasta la cual se llena con agua (hasta 20 cm).

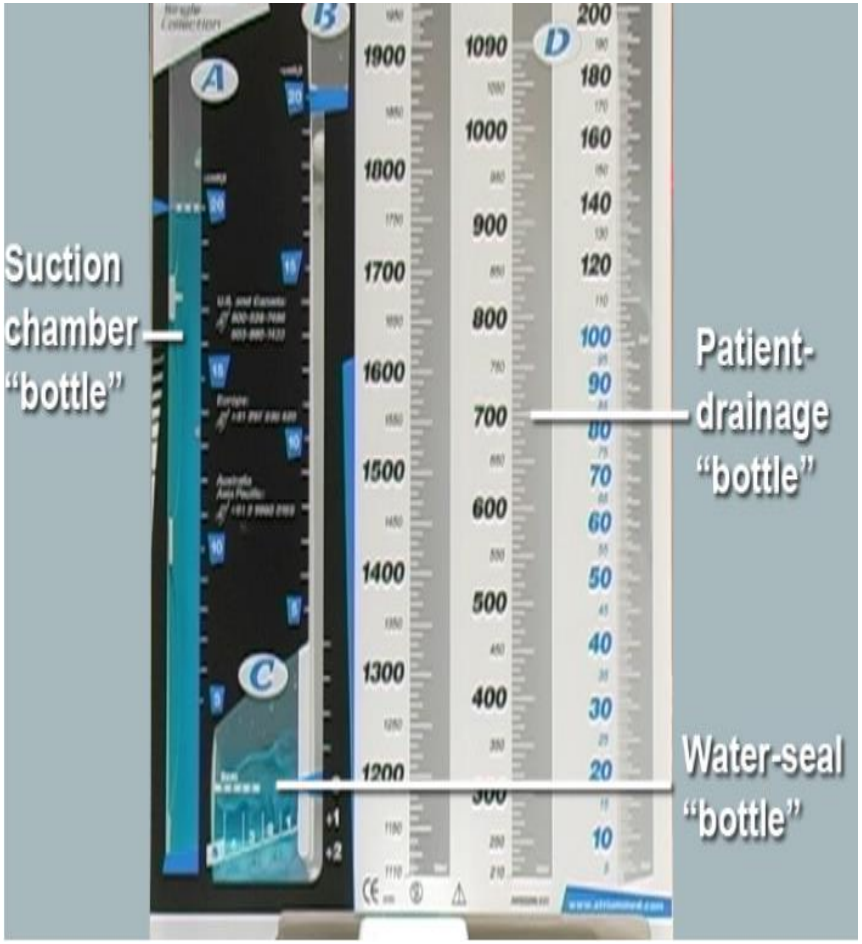

Válvula de alivio de presión negativa

- La depresión de esta permite la entrada de aire para contrarrestar el exceso de presión negativa y restaurar el nivel del sello de agua

Monitor de fugas

- Este va de 1-7 , es una guía para valorar la tendencia a la fuga de aire.
- Cuando mayor es el numero de la columna en la que se produce burbujeo, mayor será el grado de fuga aérea.

Sistema de drenaje “húmedo”

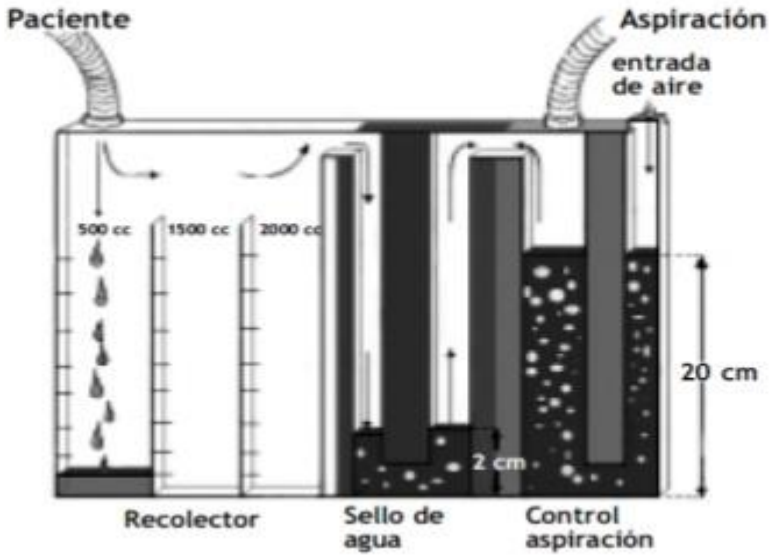

Sistema de drenaje “seco”

- Es silencioso
- La cámara de control de aspiración se ha sustituido por un regulador giratorio de succión
- El regulador de presión negativa esta prefijado en -20cm H2O pero puede ajustarse entre -10 y -40cm H2O.
- Posee una ventana que indica si el sistema esta o no con aspiración
- Esta dotado de un monitor de fugas

INSUMOS

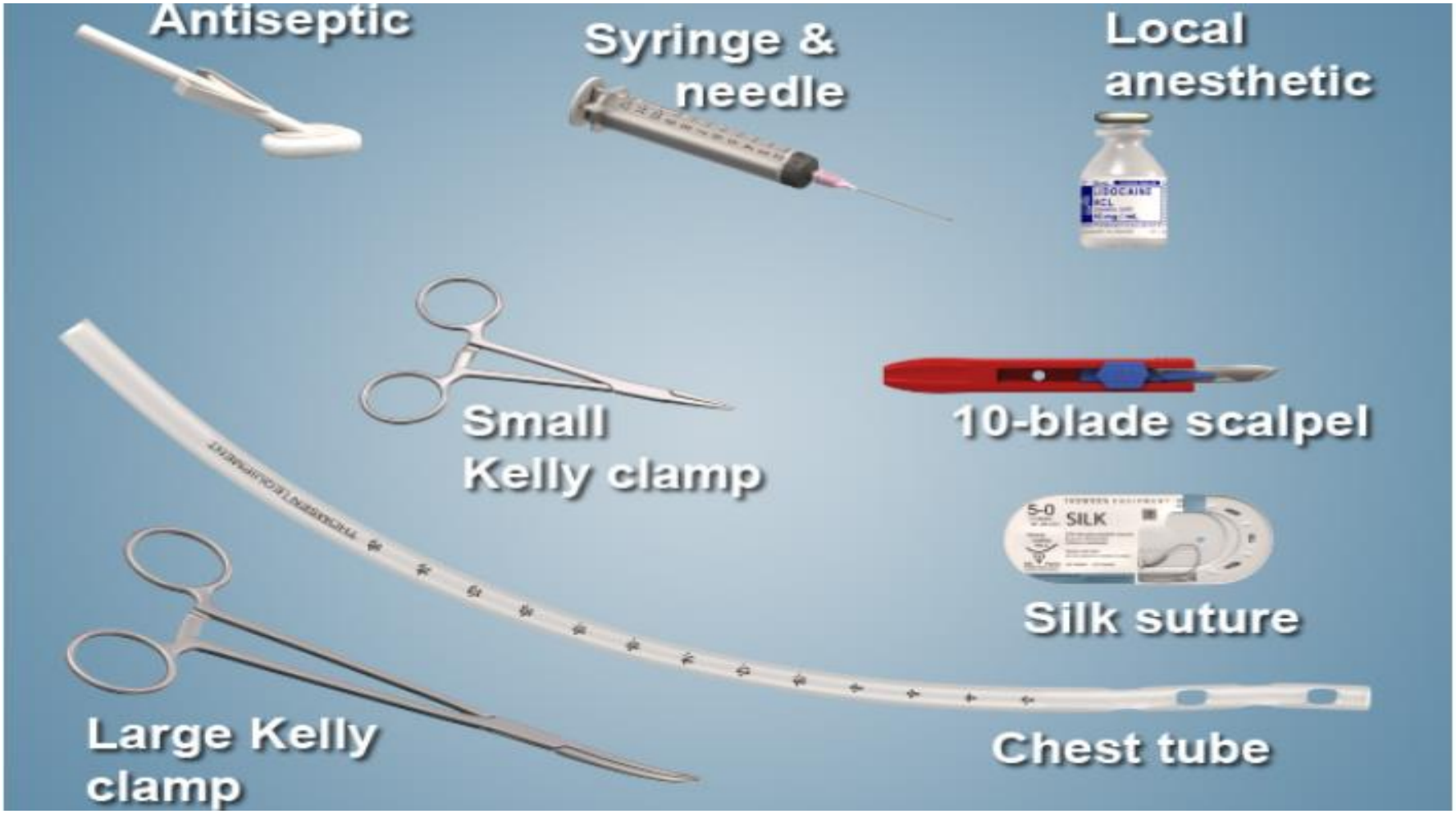
Antiseptic
Syringe & needle
Local anesthetic
Small Kelly clamp
10-blade scalpel
Silk suture
Large Kelly clamp
Chest tube

TÉCNICA QUIRURGICA

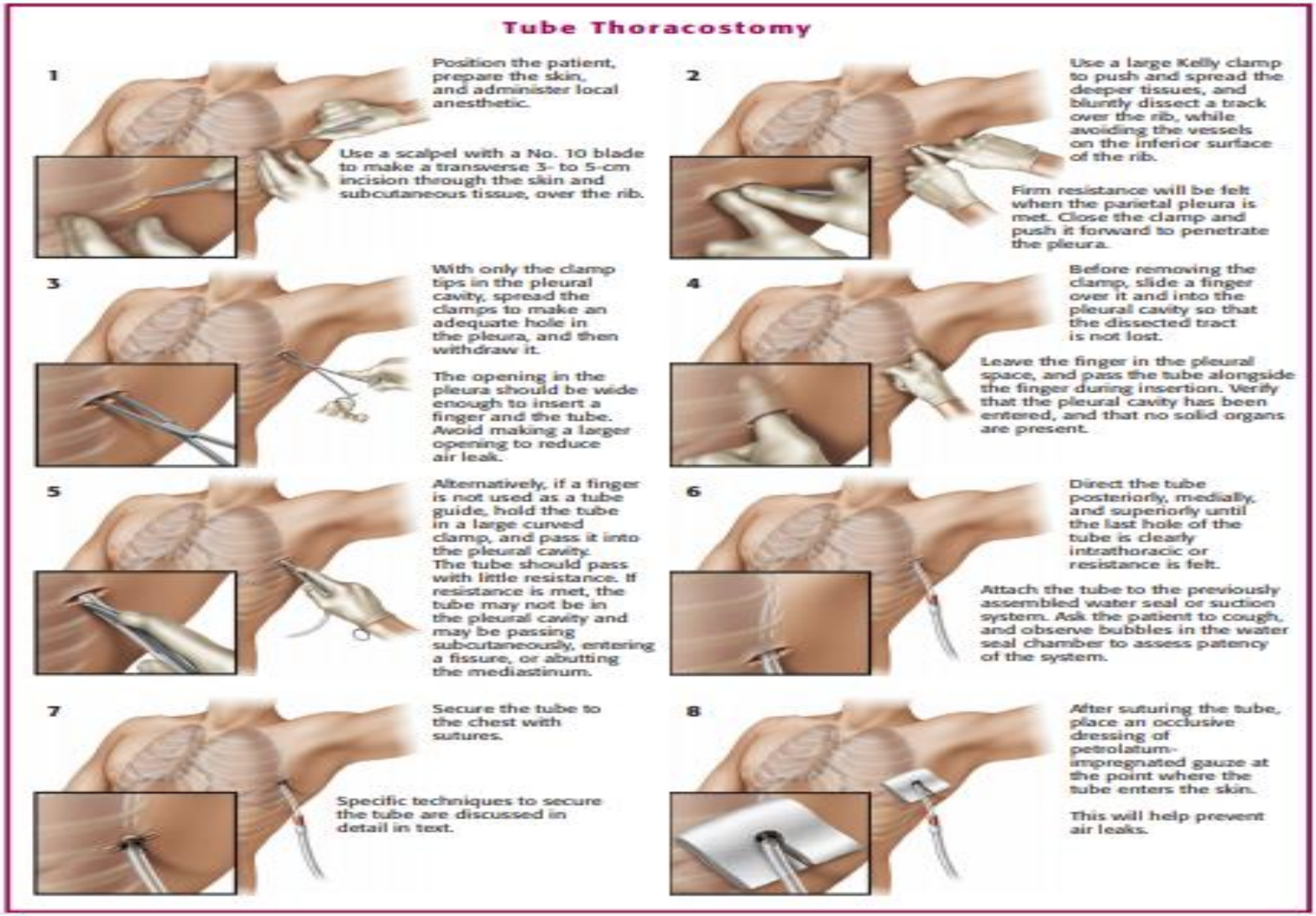

TÉCNICA QUIRURGICA

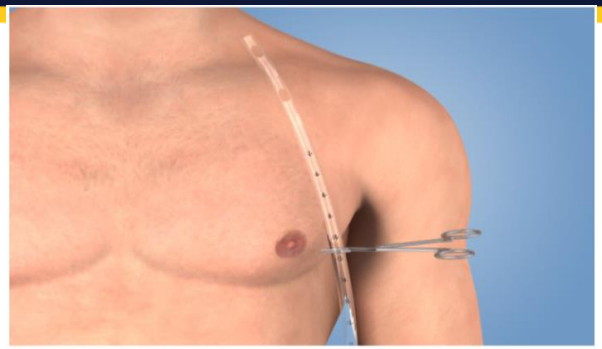
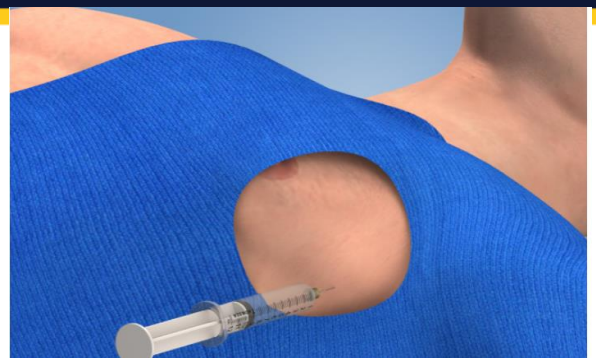
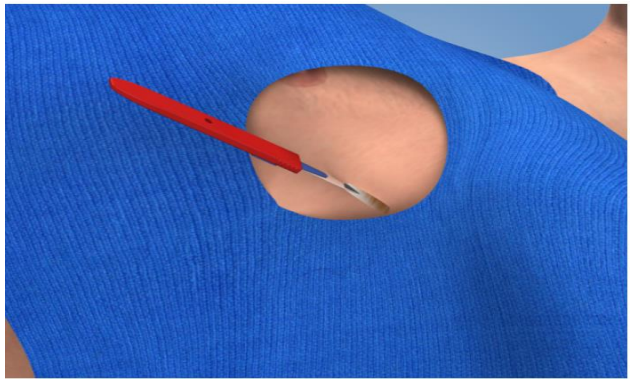
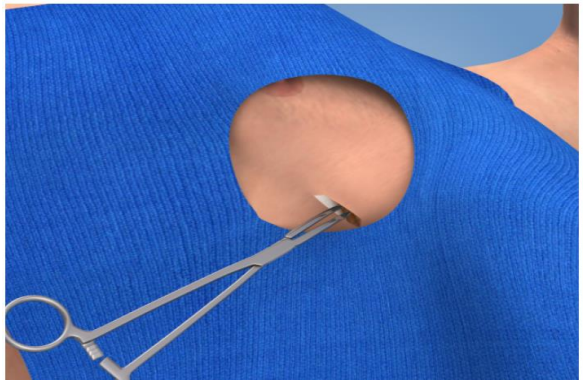
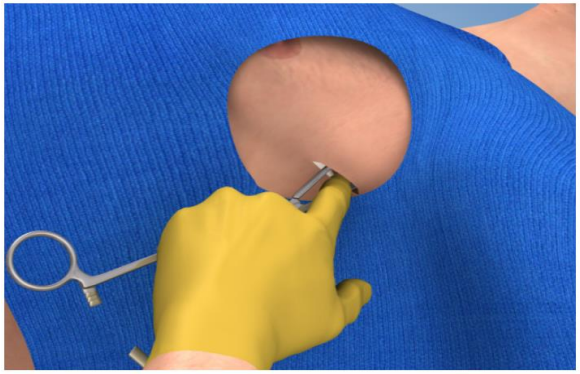
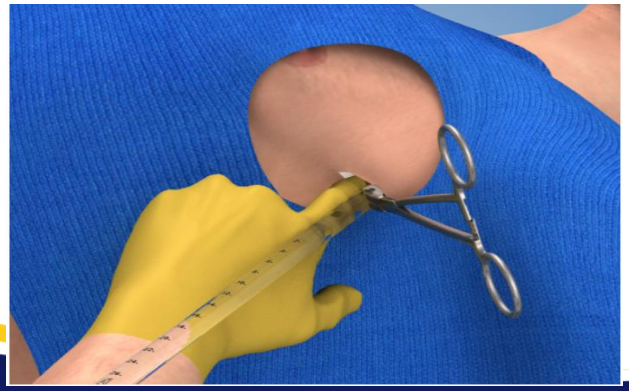
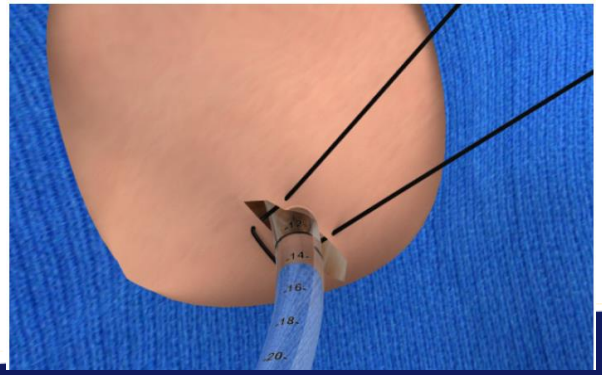

TÉCNICA SELDINGER

Altura del sistema de drenaje

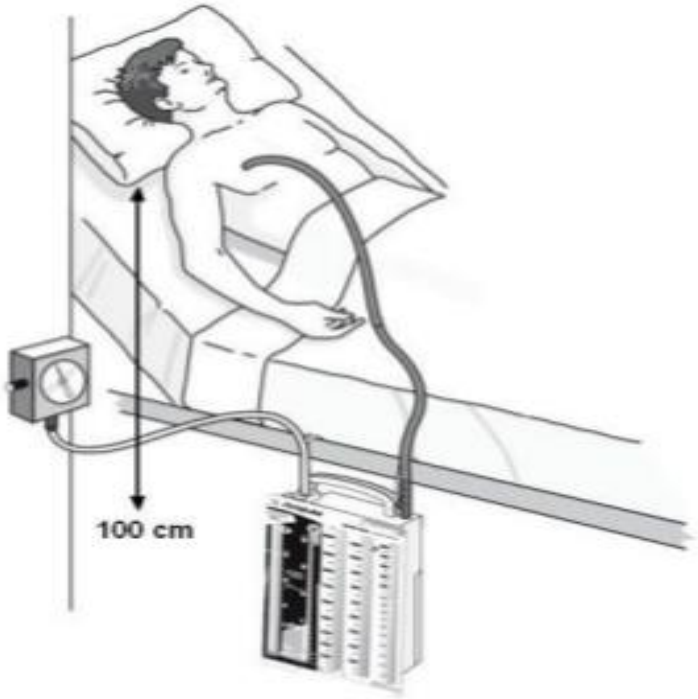

Mantener el equipo mínimo 100cm debajo del tórax

Nunca elevar el equipo por encima del tórax ya que el liquido de la cámara recolectora se puede drenar al espacio pleural

El sistema debe permanecer en posición vertical

Evitar y corregir acodamientos del la manguera y el tubo

Cambio del equipo

- Antes de realizar la sustitución de equipo, clampear la manguera de goma.

- Los nuevos equipos disponen de una pinza de un conector con bloqueo que facilitan el cambio, evitando la manipulación de la conexión entre el tubo y la manguera.



- Puerta de toma de muestra

Permeabilización del tubo

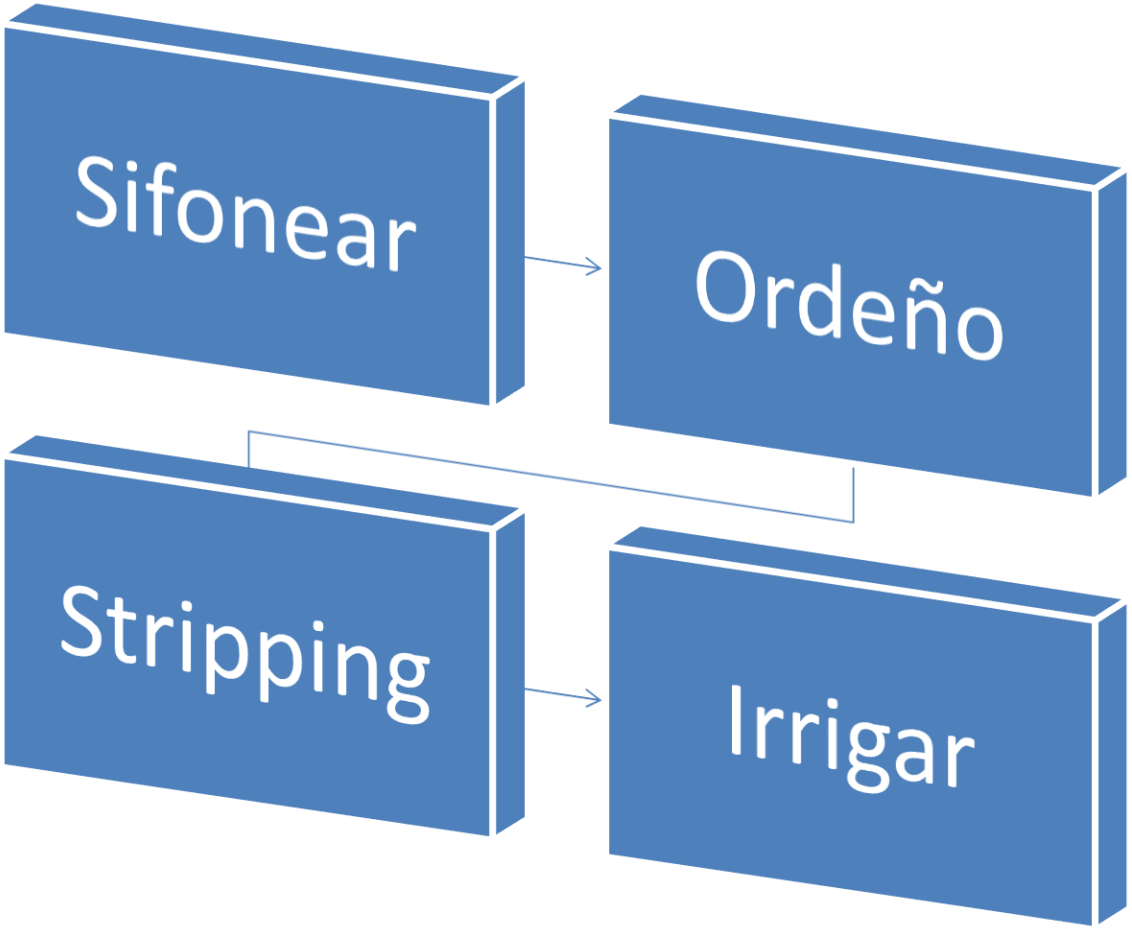

Indicaciones de clampaje

- Cuando el sistema tenga que ser elevado por encima del Pte.
- Antes de cambiar el equipo
- Tras una desconexión accidental
- Para intentar localizar el origen de la fuga aérea
- Cuando se valora retirada del tubo
- En caso de derrame, tras administrar un agente trombolítico o esclerosante

¡No debe clamparse en ninguna otra situación!

Problemas durante el manejo

Obstrucción del tubo	Nivel de sello agua elevado	Desconexión del drenaje	Salida del tubo
• Extratorácica: ordeñar o irrigar • Intratorácica: aspirar o disolver • Si no se permeabiliza cambiar tubo	• Deprimir la válvula de liberación • Puncionar hasta restaurar niveles	• Reconectar rápidamente y pedir al Pte. que haga válsalva	• Insertar un nuevo tubo

COMPLICASIONES

- Hemorragia, neuritis, neuralgia
- Laceración pulmonar
- Colocación errónea
- Edema pulmonar
- Neumotórax contralateral
- Empiema
- Infección del sitio operatorio
- Enfisema subcutáneo
- Malfuncionamiento del tubo

INDICASIONES DE RETIRO TUBO

- Drenaje menor a 100cc en 24h y las características del mismo
- Oscilación menor 2cm de la columna de liquido
- Ausencia de burbujeo en válsalva
- Buena reexpancion pulmonar comprobada mediante auscultación o Rx tórax

COMO RETIRAR EL TUBO

- El tubo puede retirarse tanto en inspiración o espiración profunda y maniobra de válsalva
- Generalmente se debe realizar entre dos personas mientras una retira el tubo, la otra ocluye el sitio de drenaje
- Control analgésico
- En pacientes con ventilación mecánica el cualquier fase del ciclo puede realizar, preferiblemente con PEEP baja

CONSIDERACION DESPUES DEL RETIRO

- Realizar Rx de tórax control posterior a la retirada a consideración del tratante.
- Oclusión con apósito, y no retiro de este en las primaras 72h
- Vigilar la respiración y saturación en la primera hora
- Continuar con ejercicios respiratorios
- En caso de sospecha de neumotórax Rx portátil urgente

CHAPTER 10

Tube Thoracostomy

Asa M. Margolis and Thomas D. Kirsch

Tube thoracostomy is a procedure used to evacuate an abnormal accumulation of fluid or air from the pleural space and can be performed on an elective, urgent, or emergent basis. Air or fluid can accumulate in the pleural space as a result of spontaneous or traumatic pneumothorax, pleural fluid accumulation of blood, malignancy, infection (empyema), or lymph (chylothorax). The first modern methods to evacuate the contents of the pleural space were developed in the 19th century, but these techniques did not become widespread until 1918, when they were used to treat postinfluenza empyema. Military experience demonstrated that thoracic drainage combined with antiseptics and antibiotics reduced mortality related to thoracic trauma from 62.5% during the Civil War, to 24.6% in World War I, and to 12% in World War II.[1]

PATHOPHYSIOLOGY

The lung is surrounded by two layers, the parietal pleura, which lines the interior of the chest wall, and the visceral pleura, which covers the lungs. They are separated by a potential space that usually contains a thin layer of fluid that lubricates the *pleural space*. A small negative pressure within the pleural space helps keeps the lung inflated and the two layers closely apposed. With inspiration, chest expansion increases negative intrathoracic pressure and leads to inflation of the lung from an influx of air. If the pleural space is disrupted, air, blood, or other fluid can accumulate between the two layers of the pleura. The result is that the pressure gradient associated with normal respiration is compromised and can lead to "collapse" of the lung. As the amount of fluid or air increases, respiratory function worsens leading to symptoms of dyspnea, often with pleuritic chest pain and anxiety. The degree of respiratory compromise depends on the volume of fluid or air in the pleural space, the patient's age, baseline pulmonary status, and the integrity of the chest wall. In severe cases, a one-way valve type of mechanism can occur within the respiratory apparatus, leading to tension pneumothorax physiology. The hallmark of tension pneumothorax is a progressive accumulation of air in the pleural space with each breath that will result in severe respiratory dysfunction, cardiovascular compromise, and ultimately obstructive shock if untreated.

Pneumothorax

A pneumothorax is caused by the presence of air in the pleural space and loss of the normal negative pressure (Fig. 10.1). Air can enter the pleural space from outside of the chest wall as a result of a penetrating injury. Air can also enter internally from a ruptured lung bleb or damaged trachea. Iatrogenic injuries can occur from needle procedures such as subclavian venous cannulation, transthoracic biopsy, thoracentesis, positive pressure ventilation (PPV), or cardiopulmonary resuscitation (Fig. 10.2).

Pneumothoraces are commonly divided into "open" and "closed." An open pneumothorax indicates that the skin and

Symposium: Current Concepts in Critical Care

Access this article online
Website: www.ijciis.org
DOI: 10.4103/2229-5151.134182
Quick Response Code:

Thoracostomy tubes: A comprehensive review of complications and related topics

Michael Kwiatt, Abigail Tarbox[1], Mark J. Seamon[7], Mamta Swaroop[1,7], James Cipolla[2,7], Charles Allen[2], Stacinoel Hallenbeck[2], H. Tracy Davido[3], David E. Lindsey[4,7], Vijay A. Doraiswamy[5,7], Sagar Galwankar[6,7], David Tulman[4], Nicholas Latchana[4], Thomas J. Papadimos[4,7], Charles H. Cook[4,7], Stanislaw P. A. Stawicki[4,7]

Departments of Surgery, Cooper University Hospital, Camden, NJ, [1]Northwestern University School of Medicine, Chicago, IL, [2]Temple St Luke's Medical School, Bethlehem, PA, [3]University of Minnesota Medical School, Minneapolis, MN, and [4]The Ohio State University College of Medicine, Columbus, OH, [5]Department of Medicine, University of Arizona College of Medicine, Tucson, AZ, [6]Department of Emergency Medicine, Winter Haven Hospital, University of Florida, Florida, [7]OPUS 12 Foundation Global, Inc

Address for correspondence:
Stanislaw P. A. Stawicki,
Department of Surgery, Division of Trauma, Critical Care, and Burn, The Ohio State University College of Medicine, Suite634, 395 West 12th Avenue, Columbus, Ohio.
E-mail: stanislaw.stawicki@osumc.edu

ABSTRACT

Tube thoracostomy (TT) placement belongs among the most commonly performed procedures. Despite many benefits of TT drainage, potential for significant morbidity and mortality exists. Abdominal or thoracic injury, fistula formation and vascular trauma are among the most serious, but more common complications such as recurrent pneumothorax, insertion site infection and nonfunctioning or malpositioned TT also represent a significant source of morbidity and treatment cost. Awareness of potential complications and familiarity with associated preventive, diagnostic and treatment strategies are fundamental to satisfactory patient outcomes. This review focuses on chest tube complications and related topics, with emphasis on prevention and problem-oriented approaches to diagnosis and treatment. The authors hope that this manuscript will serve as a valuable foundation for those who wish to become adept at the management of chest tubes.

Key Words: Chest tube, complications, diagnosis, prevention, review, thoracostomy tube, treatment

GRACIAS